

MARCEL AUTRAN CESAR MACHADO

**Resultados imediatos do acesso intra-hepático aos
pedículos glissonianos nas ressecções hepáticas**



Tese apresentada à Faculdade de Medicina da
Universidade de São Paulo para obtenção do
título de Professor Livre-Docente junto ao
Departamento de Cirurgia (Disciplina de
Transplante e Cirurgia do Fígado)

São Paulo

2003

AGRADECIMENTOS ESPECIAIS

MARCEL AUTRAN CESAR MACHADO

**Resultados imediatos do acesso intra-hepático aos
pedículos glissonianos nas ressecções hepáticas**

Tese apresentada à Faculdade de Medicina da
Universidade de São Paulo para obtenção do
título de Professor Livre-Docente junto ao
Departamento de Cirurgia (Disciplina de
Transplante e Cirurgia do Fígado)

São Paulo

2003

“A mente que se abre a uma nova idéia
jamais volta ao seu tamanho original”

Albert Einstein

DEDICATÓRIA

À minha esposa Tânia, mulher da
minha vida, pelo apoio contínuo e
inestimável. Por compartilhar dos
meus sonhos e do meu amor.

À minha filha Juliana, minha jóia,
amor da minha vida.

AGRADECIMENTOS ESPECIAIS

Aos meus pais, Regina e Marcel,
minha eterna gratidão, pelo amor, e
pela minha formação.

Às minhas irmãs, Mônica e Denise
minhas melhores amigas.

AGRADECIMENTOS

Ao Professor Marcel Cerqueira Cesar Machado, Titular da Disciplina de Transplante e Cirurgia do Fígado do Departamento de Cirurgia da Faculdade de Medicina da Universidade de São Paulo, pela importância que teve, como médico e como pai, na minha formação pessoal e médica, impossível de traduzir em palavras.

Ao Professor Telesforo Bacchella, pela amizade, pelas críticas construtivas e pelo constante exemplo de trabalho e dedicação profissional.

Ao Doutor Paulo Herman, pela amizade, pelo incentivo e pelas sugestões fundamentais para a elaboração desta tese.

Ao Professor José Eduardo Monteiro da Cunha, pelo apoio e pelo incentivo científico desde minha tese de doutorado.

Ao Doutor Edson Abdala, pela ajuda no preparo do projeto de pesquisa e pelo estímulo no preparo desta tese.

Aos Doutores André Luís Montagnini, José Jukemura, Rubens A. A. Sallum e Marcelo Zindel Salem, meus colegas do Hospital do Câncer e Hospital das Clínicas, pela irrestrita ajuda nas fases iniciais deste trabalho.

Aos Doutores Fábio Ferrari Makdissi, Rodrigo Bronze de Martino, Vinícius Rocha Santos, Estela R. Figueira, Leonardo Canedo, Wellington Andraus, Maurício A. Barros, Renato Cury, Flávio H. F. Galvão e André C. Oliveira, colegas da Disciplina de Transplante e Cirurgia do Fígado pelo auxílio inestimável em diversas fases da elaboração desta tese.

À Bioquímica Ana M. M. Coelho, pelo auxílio na análise estatística desta tese.

Ao Senhor Patrick C. Braga, do Setor de Ilustração Médica do Hospital Sírio Libanês, pelos desenhos esquemáticos.

Às Enfermeiras Adriana Cortez e Karina T. Osaki, pelo auxílio e apoio constantes.

Às Senhoras Mariliza Ottani, Silvana F. Guido, Dorotéia S. Freitas, Lúcia Gonçalves e Cláudia M. Domingues, pelo apoio oferecido na elaboração desta tese.

Às Instrumentadoras Cirúrgicas Patrícia G. Resende, Maria Aparecida B. M. Silva, Elizabeth M. M. Melo e Cristiane Silva de Souza, pela capacidade profissional e ajuda contínua.

A todos os funcionários da Disciplina de Transplante e Cirurgia do Fígado do Hospital das Clínicas da Faculdade de Medicina da Universidade de São Paulo.

SUMÁRIO

LISTA DE ABREVIATURAS

LISTA DE SÍMBOLOS

RESUMO

SUMMARY

1. INTRODUÇÃO.....	1
2. CASUÍSTICA E MÉTODO.....	13
3. RESULTADOS.....	30
4. DISCUSSÃO.....	54
5. CONCLUSÕES.....	79
6. ANEXOS.....	82
7. REFERÊNCIAS BIBLIOGRÁFICAS.....	91

LISTA DE ABREVIATURAS

ALT	alanino aminotransferase
apud	citado em
AST	aspartato aminotransferase
et al.	e outros
dl	decilitro
INR	índice de norma internacional
L	litro
min	minutos
mg	miligramas
ml	mililitros
n	número
NS	não significativa
p	probabilidade
PO	pós-operatório
r	coeficiente de regressão linear
UI	unidades internacionais
HD	hepatectomia direita
FMUSP	Faculdade de Medicina da Universidade de São Paulo

LISTA DE SÍMBOLOS

=	igual a
<	menor que
>	maior que
±	mais ou menos
%	porcentagem

RESUMO

MACHADO, M.A.C. **Resultados imediatos do acesso intra-hepático aos pedículos glissonianos nas ressecções hepáticas.** São Paulo, 2003. 102 p. Tese (Livre-Docência) - Faculdade de Medicina. Universidade de São Paulo.

Nos últimos anos houve aumento das indicações de ressecções hepáticas e da necessidade de técnicas que propiciem preservação de parênquima hepático e maior segurança na realização destas intervenções. Estes objetivos podem ser atingidos por técnica que permite identificar cada um dos pedículos glissonianos do fígado direito. Foram estudados 27 pacientes, 14 homens e 13 mulheres, submetidos a ressecções hepáticas segundo técnica modificada de acesso intra-hepático aos pedículos glissonianos no período entre 2001 e 2003. Os dados clínicos e laboratoriais foram coletados e armazenados prospectivamente. Foram analisados os tipos de ressecção hepática realizados, a indicação e os resultados imediatos da técnica. A utilização da técnica foi possível em todos os casos, mesmo em pacientes cirróticos, porém a realização da técnica modificada apresentou uma curva de aprendizado. Não houve mortalidade operatória. Sete pacientes apresentaram complicações pós-operatórias (25,9%), nenhuma delas relacionadas à técnica modificada. A mediana do tempo de internação foi de seis dias. Quatro doentes (14,8%) necessitaram de transfusão sangüínea. Concluiu-se que a técnica modificada possibilita a remoção de qualquer segmento do fígado direito, mesmo em pacientes com intervenção prévia sobre o hilo hepático, com baixa morbi-mortalidade. A ressecção segmentar no lugar da hepatectomia direita resultou em menor alteração da função hepática.

SUMMARY

MACHADO, M.A.C. Immediate results of intrahepatic approach to glissonian pedicles for liver resections. São Paulo, 2003. 102 p. Tese (Livre-Docência) - Faculdade de Medicina. Universidade de São Paulo.

In the last years the experience with liver resection is increasing, so are the indications for segmental resections. During the period from July 2001 and January 2003, 27 patients that underwent liver resection according to a modified intrahepatic approach to glissonian pedicles were studied. There were 14 men and 13 women with mean age of 56.9 years (range 27-75). Clinical data were obtained from a prospective database. The modified technique was feasible in all cases. Blood transfusion was required in four patients (14.8%). No postoperative mortality was observed. The morbidity rate was 25.9%. Median hospital stay was six days. There was a learning curve to the intrahepatic access to glissonian pedicles. The modified technique was especially useful in patients with previous surgery over hepatic hilum. Segmental liver resection instead of a formal right hepatectomy was followed by a better postoperative liver function. It was concluded that the standardized technique is helpful in patients with previous interventions on the hepatic hilum and useful to spare liver parenchyma during resection of small or bilateral lesions. It may allow liver surgeons to rapidly gain access to the intrahepatic glissonian pedicles and perform segmental liver resections.

1. INTRODUÇÃO

As ressecções hepáticas, atualmente, constituem o único método disponível que possibilita o tratamento curativo de uma grande variedade de lesões benignas e malignas do fígado. As ressecções hepáticas foram inicialmente descritas há muito tempo, mas até a metade do século XX a maioria destas ressecções foi realizada principalmente para o tratamento de traumas ou infecções.

A primeira ressecção anatômica de um lobo hepático é atribuída a LORTAT-JACOB e ROBERT (1952) que realizaram uma hepatectomia direita regrada, ou seja, seguindo os princípios da anatomia hepática, para tratamento de metástase de câncer do cólon. Este tipo de ressecção hepática, porém, não se tornou procedimento habitual até a década de oitenta. Desde então, a segurança deste tipo de procedimento aumentou consideravelmente e com ela aumentaram as indicações para o emprego das ressecções hepáticas regradas, principalmente as de grande porte. Atualmente, a ressecção de até 85% do parênquima hepático funcional é realizada em numerosos centros com mortalidade operatória menor que 5% (MACHADO et al. 1997; BELGHITI et al. 2000, BLUMGART et al. 2000; BURT et al. 2002).

Anatomia Hepática

O conhecimento da anatomia cirúrgica do fígado é essencial para a realização segura de uma hepatectomia parcial. Os chamados

lobos anatômicos direito e esquerdo não são os verdadeiros lobos anatômicos do ponto de vista embriológico ou morfológico (IWATSUKI et al. 1989). Uma grande porção do fígado que fica à direita do ligamento falciforme foi erroneamente chamada de fígado direito por muito tempo. CANTLIE, em 1898, descreve que a divisão entre o fígado direito e esquerdo não ficava na altura do ligamento falciforme como se pensava anteriormente e sim numa linha que passa através do leito da vesícula biliar e se projeta posteriormente em direção à veia cava, conhecida hoje como linha de Cantlie. No início da década de 50, alguns autores demonstraram por estudos anatômicos do fígado que cada lobo hepático era dividido em duas partes (HJORTSJO 1950/1951, ELIAS; PETTY 1952, HEALEY; SCHROY 1953). Assim, o lobo direito possuiria um setor anterior e outro posterior enquanto o lobo esquerdo seria dividido em setor medial e lateral. Estes setores possuiriam irrigação arterial e portal e drenagem biliar próprias. Estas observações foram confirmadas e ampliadas por COUINAUD (1957), que observou que cada um destes setores era dividido em dois outros, resultando num total de oito segmentos hepáticos (Figura 1).

A partir dos estudos anatômicos realizados pelos autores já citados acima, principalmente COUINAUD (1957), passou-se a ter uma compreensão mais precisa da anatomia hepática. Sabe-se, atualmente, que o fígado pode ser dividido em duas partes, fígado

direito e esquerdo, composto de oito segmentos, numerados por algarismos romanos de I a VIII. Cada um destes segmentos é uma unidade funcional independente que possui seu próprio suprimento sanguíneo portal e arterial e drenagem venosa e biliar próprias. O fígado direito consiste de quatro segmentos, V a VIII, e é nutrido pela artéria hepática direita e pelo ramo direito da veia porta. O fígado esquerdo também é composto por quatro segmentos, I a IV, e é alimentado pela artéria hepática esquerda e ramo esquerdo da veia porta. A divisão anatômica entre o fígado direito e esquerdo é a linha, conhecida por linha de Cantlie ou fissura principal (CANTLIE 1898), que vai do bordo medial da vesícula biliar até o lado esquerdo da veia cava. A drenagem venosa do fígado é feita por três veias hepáticas: direita, média e esquerda. Estas três veias hepáticas ocupam três planos conhecidos como fissuras portais. As três fissuras dividem o fígado em quatro setores, cada um deles suprido por um pedículo portal que se ramifica e subdivide os quatro setores em oito segmentos (Figura 1). A veia hepática direita está inserida entre o setor anterior direito (segmentos V e VIII) e o setor posterior direito (segmentos VI e VII) na fissura direita. Esta veia desemboca diretamente na veia cava perto do átrio direito. A veia hepática média passa entre o setor anterior direito (V e VIII) e o setor medial esquerdo (segmento IV) na fissura central ou principal, que representa a divisão

entre fígado direito e esquerdo. A veia hepática esquerda está inserida na fissura esquerda entre os segmentos II e III. Na maioria das pessoas as veias hepáticas esquerda e média formam um tronco único antes de entrar na veia cava. Além das três veias principais existem múltiplas pequenas veias que drenam a região posterior do fígado direito e segmento I (também conhecido como lobo caudado) diretamente para a veia cava. Em cerca de 25% dos pacientes, existe uma veia hepática direita inferior que pode prover drenagem adequada do lobo direito após ressecção hepática que necessite de ligadura das três veias hepáticas (MAKUUCHI et al. 1987a).

A veia porta e a artéria hepática se dividem em dois ramos na altura do hilo hepático. Ao contrário das veias hepáticas que se inserem entre os segmentos, os ramos portais e arteriais juntamente com os ductos biliares inserem-se centralmente nos segmentos, no que se convencionou chamar de tríade portal.

GLISSON descreveu em 1654 a cápsula de tecido conectivo que envolve o fígado e leva seu nome (GLISSON 1654). COUINAUD (1957) demonstrou que as estruturas da tríade portal (veia porta, artéria hepática e ducto biliar) estão envolvidas por esta cápsula de modo que dentro do fígado estas estruturas estão contidas juntas dentro de uma bem formada bainha, constituindo o pedículo glissoniano (Figura 2).

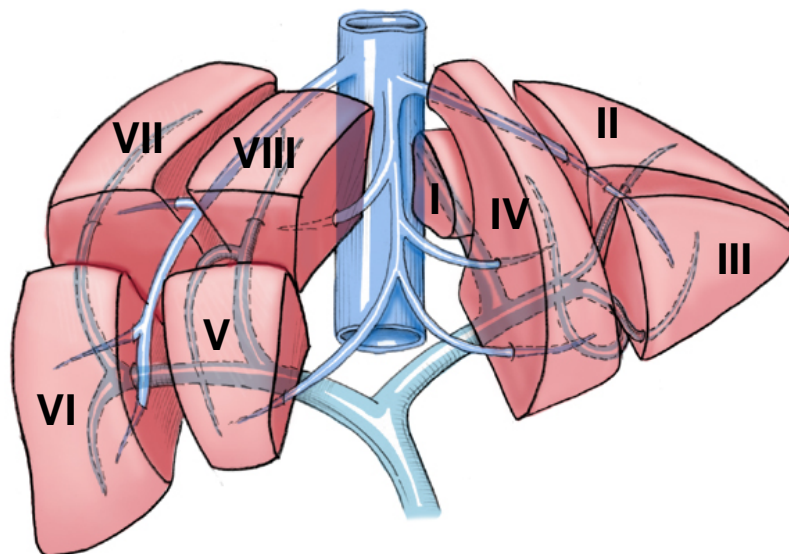


FIGURA 1. Desenho esquemático da segmentação hepática. Os segmentos são numerados de I a VIII.

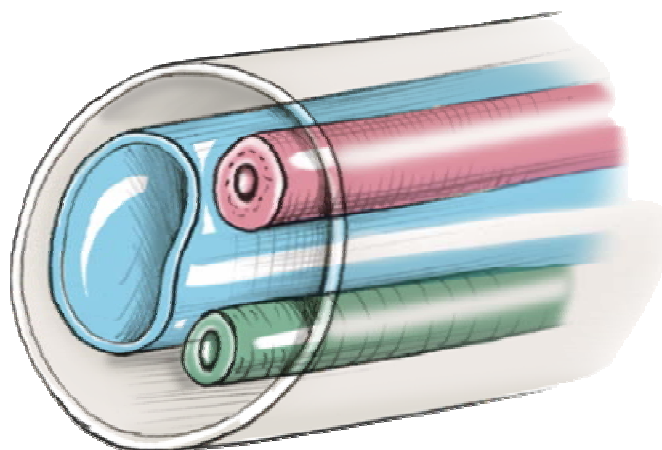


FIGURA 2. Desenho esquemático do pedículo glissoniano. As estruturas da tríade portal ficam contidas dentro de uma bainha bem formada.

Após a introdução da terminologia segmentar por COUINAUD em 1957, os segmentos hepáticos se tornaram as unidades básicas para uma hepatectomia. Cada segmento hepático tem um pedículo glissoniano correspondente.

Técnicas de Ressecção Hepática

As ressecções hepáticas podem ser regradas ou não regradas. As ressecções regradas, também chamadas de ressecções anatômicas obedecem aos seguintes princípios essenciais: controle do influxo vascular, controle da drenagem vascular e secção do parênquima.

No tratamento de lesões malignas primárias ou secundárias, as ressecções regradas são preferíveis do ponto de vista oncológico, pois apresentam melhor resultado a longo prazo (DE MATTEO et al. 2000, YAMAMOTO et al. 2001) quando comparadas com ressecções não anatômicas. Existem duas situações oncológicas onde pode haver preferência por ressecção não regradada. A primeira é constituída pelos pacientes cirróticos, especialmente aqueles com cirrose descompensada, pois toleram muito mal a ressecção de dois ou mais segmentos hepáticos. Nestes pacientes, recomenda-se a menor ressecção possível de parênquima hepático na remoção do tumor, mesmo sendo uma ressecção não anatômica. A outra situação são os pacientes com tumores neuroendócrinos metastáticos com indicação

de citorredução para alívio de sintomas, sendo aceitáveis as ressecções não anatômicas.

O método clássico para o acesso às estruturas do pedículo hepático para uma ressecção hepática é a dissecação seletiva de um ramo da veia porta, da artéria hepática e do ducto biliar fora do parênquima hepático (LORTAT-JACOB; ROBERT 1952). O acesso extra-hepático para a ressecção hepática é mais demorado e não permite a ressecção regrada isolada de um ou dois segmentos hepáticos do lado direito. O acesso extra-hepático com ligadura e secção do ramo direito da veia porta e artéria hepática somente permite realizar uma hepatectomia direita, resultando em remoção de cerca de 60% do parênquima hepático funcional que certamente é excessivo nas situações de pequenas lesões. Além disso, existem diversas variações anatômicas que podem ser encontradas e podem aumentar a dificuldade do procedimento e o risco de lesão de estruturas essenciais.

Outro método empregado é abrir o parênquima hepático na linha da fissura hepática principal e após secção de considerável quantidade de parênquima, isolar as estruturas do pedículo hepático dentro do fígado, onde estão cobertos por um tecido derivado da cápsula de Glisson (TUNG 1979). Este acesso requer considerável divisão do parênquima hepático antes de encontrar o pedículo

hepático. Embora não haja consequência se uma hepatectomia direita estiver planejada, pode ser totalmente desnecessário para uma ressecção segmentar.

Nenhuma destas técnicas, no entanto, permite um delineamento precoce dos segmentos do fígado, levando alguns cirurgiões a utilizar ultra-sonografia e injeção de corantes em ramos portais para definir os segmentos hepáticos (BISMUTH et al. 1982, ANDRUS; KAMINSKI 1986, MAKUUCHI et al. 1985).

Em trabalho pioneiro, GALPERIN e KARAGIULIAN (1989) descreveram um método de exposição dos pedículos glissonianos através de dissecação seguido de manobras digitais junto à placa hilar para a realização de hepatectomias controladas com diminuição da perda sangüínea e do tempo de isquemia. LAUNOIS e JAMIESON (1992b), partindo dos princípios anatômicos descritos por COUINAUD (1957) e aplicando a técnica acima, uniformizaram esta técnica que ficou conhecida como técnica do acesso posterior ou acesso intra-hepático aos pedículos glissonianos. A dissecação intra-hepática dos pedículos glissonianos permite uma delimitação precisa da anatomia do fígado (LAUNOIS; JAMIESON 1992a).

As indicações para a utilização do acesso posterior são de duas ordens: técnica e oncológica (LAUNOIS 1997). Para a realização de uma hepatectomia esquerda ou direita os pedículos são pinçados

antes da secção do parênquima hepático o que, em tese, diminuiria a chance de disseminação de células tumorais. Do ponto de vista técnico é imprescindível para ressecções dos setores anterior (V e VIII) e posterior (VI e VII), pois permite o acesso aos pedículos correspondentes. Para a realização de uma hepatectomia esquerda ampliada (esquerda mais setor anterior) constitui método fundamental para o delineamento da fissura lateral direita, que separa o setor anterior direito do posterior. A principal indicação é permitir o acesso aos pedículos do lobo direito do fígado, ou seja, dos segmentos V, VI, VII e VIII. Com a identificação precoce dos pedículos glissonianos não há dissecação às cegas do parênquima hepático. As ressecções dos setores anterior e posterior, bem como as segmentectomias do V, VI, VII e VIII se tornam mais fáceis com esta técnica e são realizadas de maneira regrada. Utilizando este método podem-se evitar as ressecções em cunha, método comumente utilizado para a remoção de pequenas lesões, mas que já se demonstrou ser inferior do ponto de vista oncológico quando se trata de lesões malignas primárias ou secundárias (DE MATTEO et al. 2000, YAMAMOTO et al. 2001).

Utilizando o acesso direto aos pedículos glissonianos, é possível, então, realizar com segurança e de maneira regrada ressecções hepáticas segmentares, preservando o máximo possível de parênquima hepático, permitindo ressecções contra-laterais em

pacientes com lesões consideradas irressecáveis pelos métodos clássicos. Isto sem afetar o caráter oncológico da intervenção com possível diminuição do sangramento intra-operatório e isquemia hepática, pois torna desnecessária a oclusão do hilo hepático (PRINGLE 1908).

Os resultados imediatos e a médio prazo da técnica proposta por LAUNOIS e JAMIESON (1992b) são muito bons e não implicaram em nenhum risco adicional aos pacientes que foram submetidos à intervenção por esta técnica, pelo contrário, se beneficiaram de ressecções de menor quantidade de parênquima hepático (MADDERN et al. 1995).

A técnica proposta por LAUNOIS e JAMIESON (1992b) necessita de uma incisão sobre o lobo caudado (segmento I) para a sua realização. Como a irrigação e drenagem do segmento I são independentes do resto do fígado (KOGURE et al. 2000), a incisão sobre este pode resultar em sangramento de ramos portais ou de ramos que drenam diretamente na veia cava. Devido a este risco, já apontado por BATIGNANI (2000), MACHADO et al. (2003) descreveram técnica modificada em que esta incisão é deslocada para o segmento VII, local com menor irrigação. Além disso, a técnica do acesso posterior como ela foi originalmente proposta, pressupõe o pinçamento do hilo hepático para a sua execução e manobras digitais,

que podem ser causa de sangramento do parênquima hepático se não forem realizadas com cautela. Com a experiência crescente em cirurgia hepática observou-se que o pinçamento do hilo hepático pode, na maioria das vezes, ser evitado sem resultar em sangramento maior e que as manobras digitais podem ser substituídas pelo uso de pinças adequadas, resultando em menor agressão ao parênquima adjacente aos pedículos hepáticos (MACHADO et al. 2003). Além disso, quando há a necessidade de pinçamento isolado do pedículo do setor anterior, a incisão pode ser deslocada junto à borda direita do leito vesicular com grande precisão no reparo desta estrutura anatômica.

Objetivo

Este trabalho tem o objetivo de apresentar os resultados imediatos da técnica modificada (MACHADO et al. 2003) para o acesso intra-hepático aos pedículos glissonianos nas ressecções hepáticas.

2.CASUÍSTICA E MÉTODO

2.1. CASUÍSTICA

Foram estudados 27 pacientes consecutivos, submetidos à ressecção hepática pela técnica modificada de MACHADO et al. (2003) no período compreendido entre primeiro de setembro de 2001 e primeiro de fevereiro de 2003.

Este trabalho foi aprovado pela Comissão de Análise de Projetos de Pesquisa do Hospital das Clínicas da Faculdade de Medicina da Universidade de São Paulo (Termo de Consentimento - Anexo A).

A idade dos pacientes variou entre 27 e 75 anos, com média de 56,9 anos e desvio padrão de 10,7 anos. Treze pacientes eram do sexo feminino e 14 do sexo masculino. Três doentes apresentavam cirrose hepática Child-Pugh A (CHILD; TURCOTTE 1964, PUGH et al. 1973).

O autor participou como cirurgião ou como auxiliar de todas as intervenções cirúrgicas nos pacientes do presente estudo.

As indicações da ressecção hepática e os dados clínicos dos pacientes estão sumarizadas nas Tabelas 1 e 2. Os dados clínico-laboratoriais de todos os doentes deste estudo estão no Anexo B.

TABELA 1 - DISTRIBUIÇÃO DOS PACIENTES SEGUNDO A INDICAÇÃO DA RESSECÇÃO HEPÁTICA

Indicação	Número de pacientes	%
Metástase Origem Colorretal	7	25,9
Carcinoma Hepatocelular	6	22,2
Outras Metástases	5	18,6
Metástase de Tumor Carcinóide	2	7,4
Colangiocarcinoma	2	7,4
Tumor Benigno	2	7,4
Carcinoma de Vesícula Biliar	1	3,7
Litíase Intra-Hepática	1	3,7
Estenose Cicatricial	1	3,7
Total	27	100

TABELA 2 - DISTRIBUIÇÃO DOS PACIENTES SEGUNDO A PRESENÇA DE CIRROSE CHILD-PUGH A

Cirrose Hepática Child-Pugh A	Número de pacientes	%
Presença	3	11,1
Não	24	88,9
Total	27	100

A Tabela 3 apresenta a distribuição dos pacientes de acordo com o risco operatório segundo a Sociedade Americana de Anestesia (ASA).

TABELA 3 - DISTRIBUIÇÃO DOS PACIENTES SEGUNDO A CLASSIFICAÇÃO ASA

ASA	Número de pacientes	%
I	15	55,6
II	11	40,7
III	1	3,7
Total	27	100

2.2. MÉTODO

2.2.1. AVALIAÇÃO PRÉ-OPERATÓRIA

Em todos os pacientes candidatos à ressecção hepática foram realizados exames de imagem. Na maioria dos casos, a lesão hepática foi descoberta durante a ultra-sonografia de abdome. Os resultados obtidos com a ultra-sonografia foram confirmados, em todos os casos desta casuística, por meio de tomografia computadorizada helicoidal ou convencional do abdome e/ou exame por ressonância magnética. Estes exames de imagem foram utilizados

com o intuito de identificar o número e tamanho das lesões hepáticas bem como avaliar as relações das lesões com os grandes vasos, dados fundamentais para o planejamento cirúrgico.

O preparo pré-operatório dos pacientes foi semelhante ao realizado em todo paciente a ser submetido à cirurgia abdominal de grande porte. Todos os pacientes foram submetidos à avaliação anestésica e/ou cardiológica antes do procedimento. A idade cronológica, por si só, não foi considerada contra-indicação de ressecção hepática nestes pacientes.

2.2.2. PREPARO CIRÚRGICO

O posicionamento do paciente para a intervenção cirúrgica foi o supino em todos os casos e não houve necessidade de colocação de coxins em nenhum caso. Em todos os pacientes a área pré-esternal e tórax direito foram deixados livres para a eventual necessidade de incisão tóraco-abdominal devido à localização do tumor ou sangramento intra-operatório. Apesar disso, em nenhum caso desta série houve necessidade de incisão tóraco-abdominal. A pele foi preparada da maneira habitual, utilizando soluções anti-sépticas adequadas. O campo operatório, sempre que disponível, foi coberto com adesivo plástico, delimitando a região torácica inferior e a região abdominal até abaixo da cicatriz umbilical e com as laterais livres para uma incisão transversa subcostal bilateral.

O procedimento anestésico foi realizado por equipe com experiência em cirurgias de grande porte e em hepatectomias. Devido ao risco sempre presente de sangramento intra-operatório, todos os pacientes foram devidamente monitorizados e dispunham de acessos vasculares suficientes para permitir transfusão sangüínea rápida em casos de necessidade. Na maioria dos casos a pressão venosa central foi mantida baixa, em geral em torno de 5 cm H₂O. Esta tática visou a minimizar o sangramento intra-operatório que geralmente provém das veias hepáticas ou veia cava. A pressão venosa central foi mantida baixa com restrição de volume no início da intervenção ou com uso de drogas.

Todos os pacientes receberam antibioticoterapia profilática com cefalosporina de segunda ou terceira geração durante a indução anestésica.

2.2.3. TÉCNICA OPERATÓRIA

A incisão, realizada em todos os pacientes desta série, foi a subcostal bilateral com extensão mediana até o apêndice xifóide (Figura 3). O uso desta incisão, associada ao uso do afastador de Rochard, permitiu um amplo acesso a todo o fígado, seu hilo e às veias hepáticas (Figura 4).

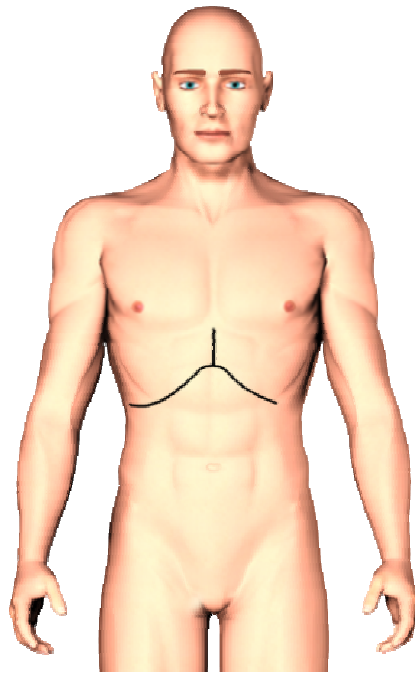


FIGURA 3. Tipo de incisão abdominal realizada nos pacientes desta série.

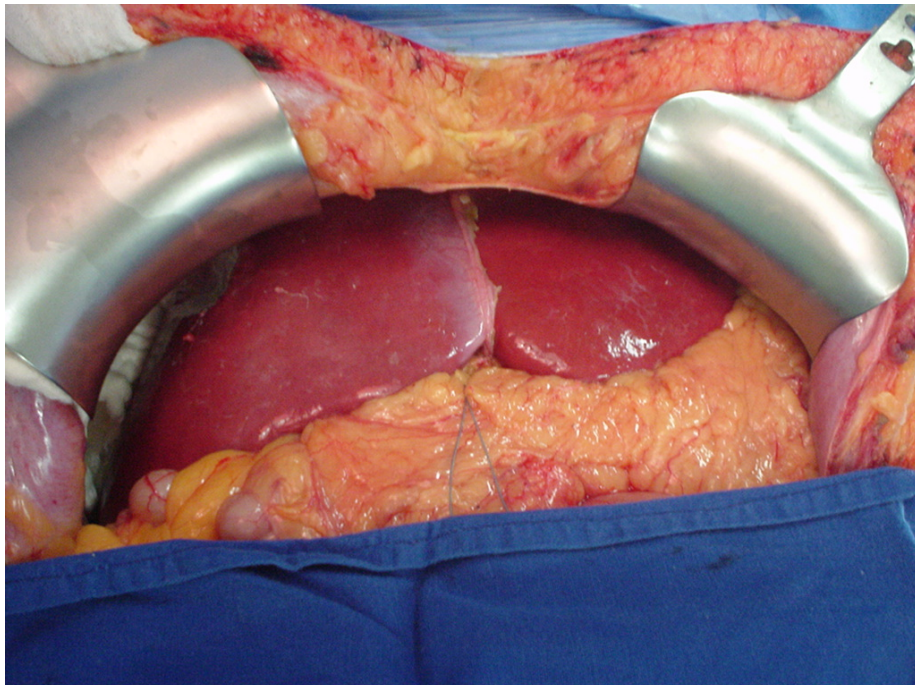


FIGURA 4. Fotografia do intra-operatório. Aspecto da cavidade abdominal após colocação do afastador tipo Rochard.

O procedimento cirúrgico iniciou-se com exploração de toda a cavidade abdominal para descartar disseminação neoplásica nos doentes com neoplasia maligna. O fígado era examinado através de palpação à procura da lesão conhecida e à procura de outras lesões não visíveis aos exames de imagem pré-operatórios. O pequeno omento era seccionado para permitir o exame do lobo caudado (segmento I) e inspeção do tronco celíaco à procura de metástases linfonodais. A seguir, o forame de Winslow era palpado para verificar as estruturas do hilo hepático e à procura de linfonomegalias na região. À esta altura, qualquer linfonodo suspeito de acometimento tumoral era removido para exame anátomo-patológico de congelação.

O exame ultra-sonográfico intra-operatório do fígado foi realizado de rotina em todos os casos com o objetivo de identificar todas as lesões possíveis e as suas relações com os grandes vasos. Este exame foi fundamental, pois permitiu a identificação de lesões que poderiam ter passado despercebidas à palpação ou aos exames de imagem pré-operatórios.

Nesse momento, se não houvesse contra-indicação à ressecção, o fígado era totalmente mobilizado com secção dos ligamentos hepáticos. A seguir a veia cava supra-hepática e as veias hepáticas eram dissecadas para facilitar o acesso ulterior às veias hepáticas.

O acesso intra-hepático modificado aos pedículos glissonianos

permitiu uma análise precisa da anatomia do fígado. A técnica utilizada neste trabalho (MACHADO et al. 2003) visou a obter, por meio de três pequenas incisões sobre o parênquima hepático, o acesso aos pedículos glissonianos do fígado direito (Figuras 5 a 9).

Com o fígado direito totalmente mobilizado o hilo hepático era circundado com fita cardíaca e um torniquete era instalado no local para o eventual pinçamento total do hilo se, durante a intervenção cirúrgica, houvesse necessidade da manobra de PRINGLE (1908).

Se o paciente ainda tivesse sua vesícula biliar, realizava-se, neste momento, colecistectomia.

A tração caudal do hilo hepático permitiu o estiramento do tecido conjuntivo que recobre as estruturas do pedículo portal possibilitando uma melhor visualização da placa hilar. A seguir prosseguiu-se com uma pequena incisão horizontal sobre o parênquima hepático com bisturi elétrico logo acima da placa hilar (Figura 5-A). Esta manobra era completada com dissecação roma em direção intra-hepática percorrendo 1 a 2 cm com o intuito de expor o pedículo glissoniano do fígado direito. Esta dissecação roma era facilmente conseguida por meio de utilização de aspirador infantil metálico. O objetivo, neste momento, era identificar a margem esquerda do pedículo direito que delimita a bifurcação do hilo hepático em pedículo direito e esquerdo.

A seguir, realizavam-se duas outras pequenas incisões verticais: uma na borda lateral direita do leito vesicular (Figura 5-B) e outra no segmento VII (Figura 5-C) onde este se junta ao lobo caudado (segmento I). Como estas três incisões eram realizadas de maneira rápida, em regiões anatômicas bem definidas e com pouco sangramento, pode-se dispensar a necessidade de pinçamento total do hilo hepático.

Uma vez definido o reparo anatômico da margem esquerda do pedículo direito, neste local era colocada uma pinça curva grande que podia ser um Mixer ou um Gray (Figura 8). Dependendo do trajeto e do ângulo que a pinça percorre podíamos reparar o pedículo direito inteiro (ponto A para ponto C) (Figura 5) ou o pedículo glissoniano anterior direito (ponto A para ponto B) (Figura 7) (segmentos V e VIII). Para reparar o pedículo glissoniano posterior direito (segmentos VI e VII) a pinça deve percorrer um trajeto profundo e curvilíneo, ligando as duas incisões verticais (ponto B para ponto C) (Figura 6).

O acesso ao pedículo glissoniano direito permitiu uma delimitação rápida e precisa de todo o fígado direito, evitando uma dissecação tediosa do hilo hepático sem risco de lesão de estrutura do fígado esquerdo na presença de alguma variação anatômica.

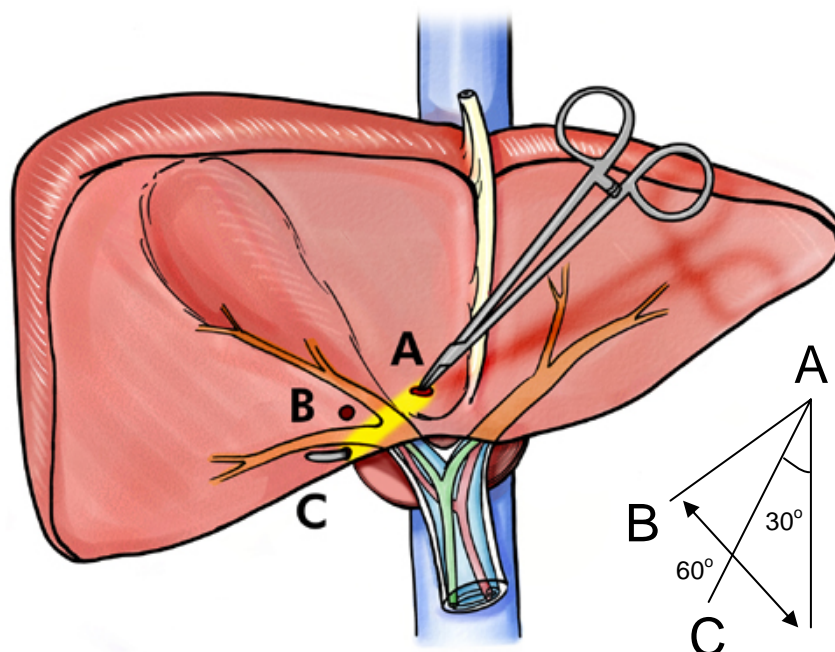


FIGURA 5. Desenho esquemático da técnica (Machado et al. 2003). Três incisões são realizadas. **A.** incisão anterior. **B.** incisão na borda direita do leito vesicular. **C.** Incisão no segmento VII perpendicular ao hilo hepático. Ao lado os ângulos de inserção da pinça. Neste caso, a pinça contorna o pedículo direito (V a VIII).

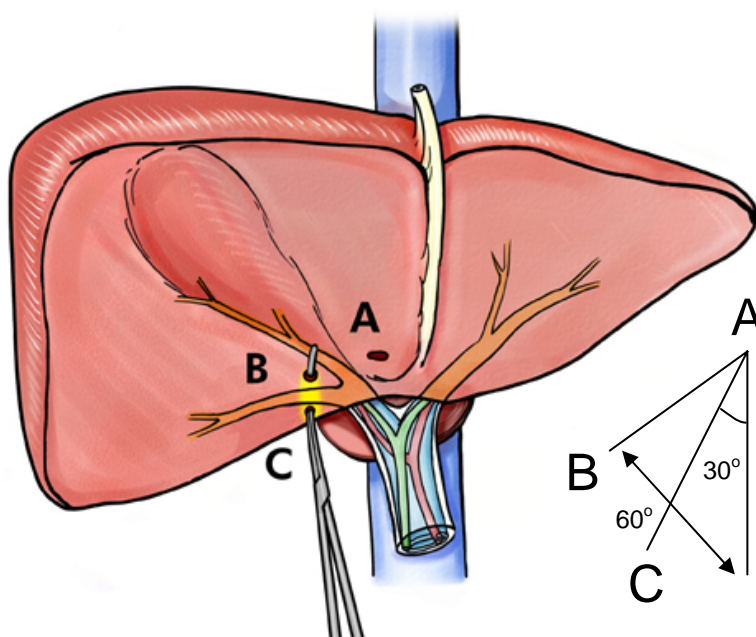


FIGURA 6. Desenho esquemático mostrando o reparo do pedículo posterior (VI-VII) com pinça de Mixter.

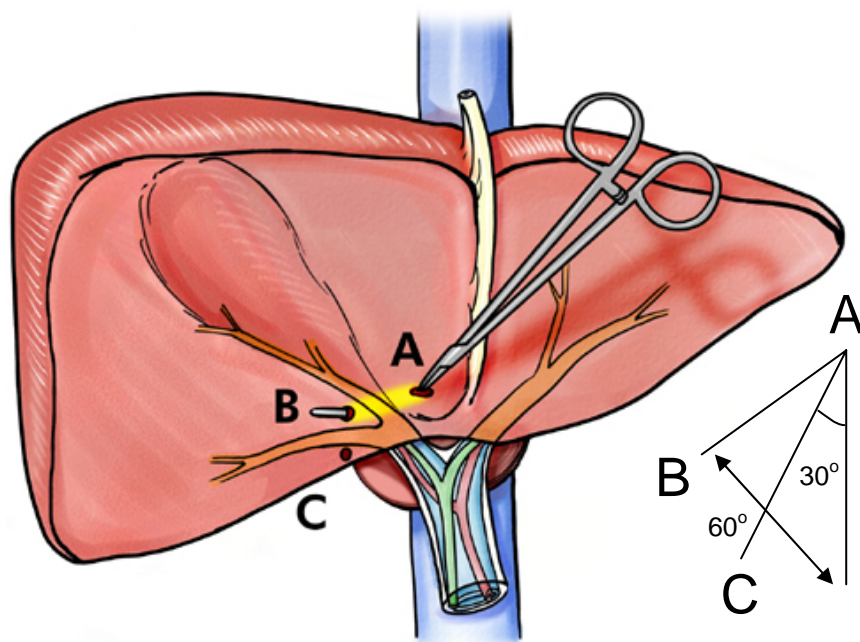


FIGURA 7. Desenho esquemático mostrando o reparo do pedículo anterior direito (V-VIII) com pinça de Mixer.

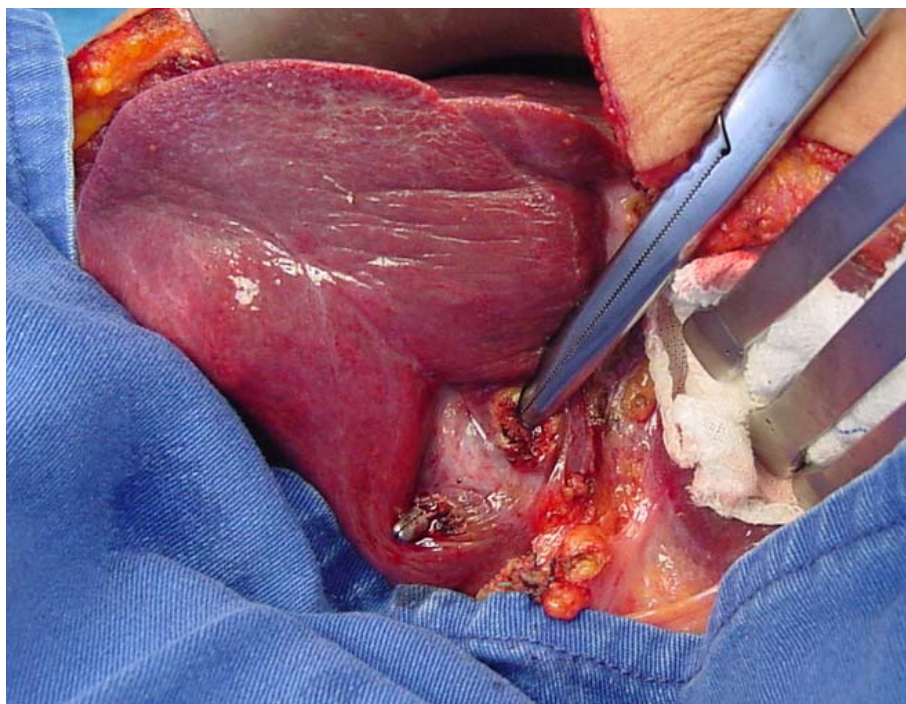


FIGURA 8. Fotografia do intra-operatório com Mixer tracionando pedículo glissoniano.

O acesso ao pedículo glissoniano dos segmentos anteriores à direita permitiu a ressecção do setor anterior direito com remoção dos segmentos V e VIII (Figura 7). Após o reparo desta estrutura era possível a ressecção isolada do segmento V ou do VIII de duas maneiras distintas. A primeira, mais simples e menos precisa, era o pinçamento do pedículo inteiro com delimitação dos dois segmentos em conjunto e secção na meia distância entre os dois extremos e remoção do segmento V ou VIII. A segunda maneira, mais anatômica, porém tecnicamente difícil, era a dissecação isolada dos pedículos do V e VIII, que podia estender a dissecação intra-hepática por mais alguns centímetros, podendo, no entanto, causar maior sangramento. O acesso ao pedículo anterior direito é fundamental na realização da hepatectomia esquerda ampliada, chamada por alguns autores de trisegmentectomia esquerda (STARZL et al. 1982), que consta da remoção do fígado esquerdo juntamente com os segmentos V e VIII. O reparo concomitante do pedículo posterior (segmentos VI e VII), pode protegê-los de eventual dano, conferindo maior segurança à realização desta operação.

O acesso ao pedículo glissoniano dos segmentos posteriores à direita permitiu a ressecção do setor posterior direito com remoção dos segmentos VI e VII (Figura 6). Após o reparo desta estrutura foi possível a ressecção isolada do segmento VI ou do VII de modo

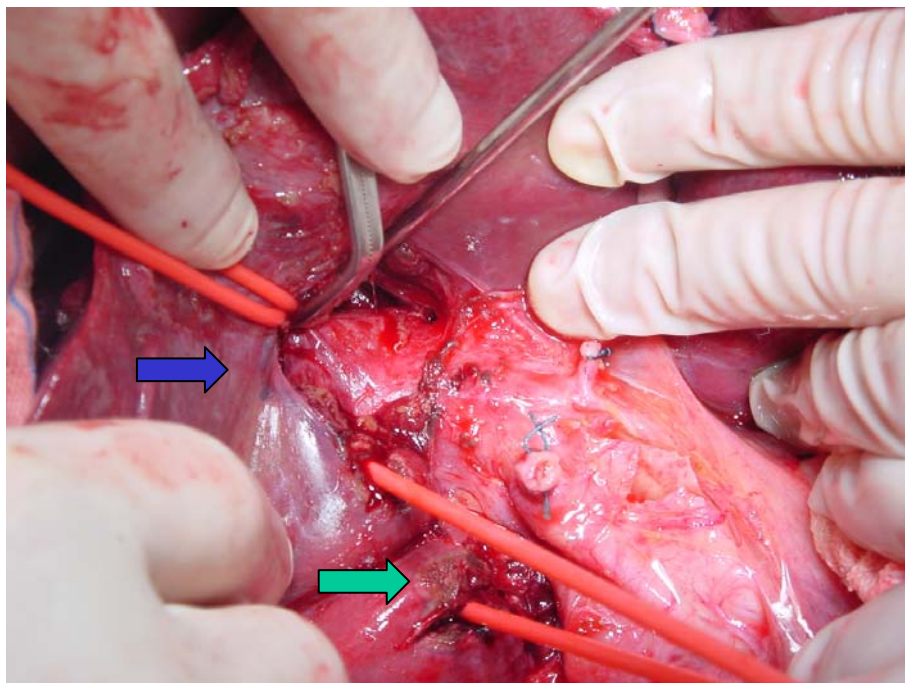


FIGURA 9. Fotografia do intra-operatório. Incisões para acesso aos pedículos glissonianos. Seta azul: pedículo anterior (V-VIII); Seta verde: posterior (VI-VII).

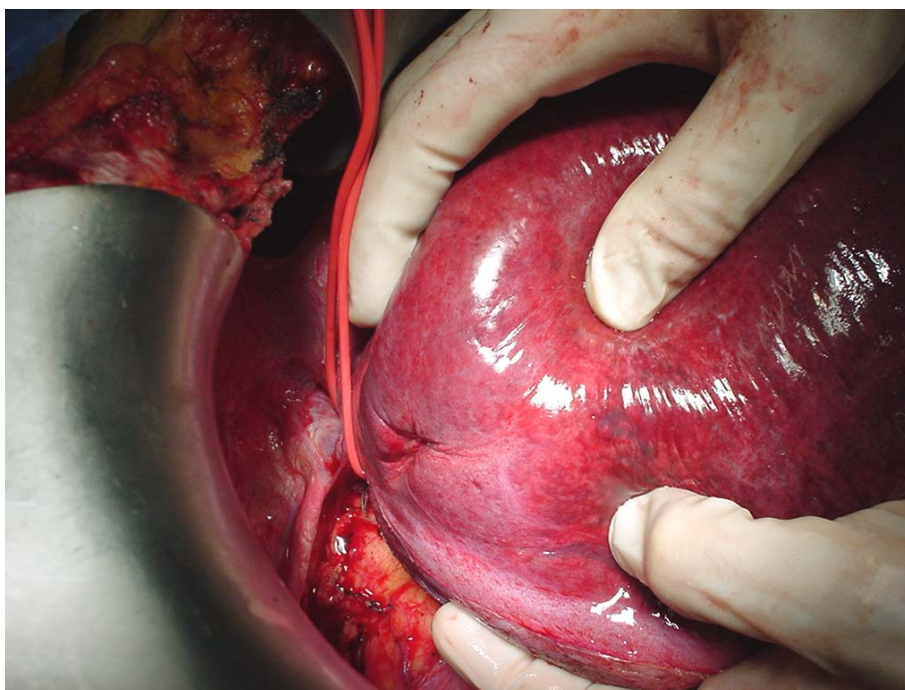


FIGURA 10. Fotografia do intra-operatório. Dissecção e reparo da veia hepática direita.

análogo ao descrito acima para os segmentos V e VIII com a ressalva de que o pedículo do segmento VII tem um trajeto vertical e profundo no parênquima hepático, que pode dificultar o seu acesso, mas, de outro lado, facilita o acesso isolado ao pedículo do segmento VI.

O pinçamento total do hilo hepático, a manobra de PRINGLE (1908), não foi realizada de rotina durante nenhuma etapa desta técnica, desde a realização das incisões para o acesso aos pedículos glissonianos (Figura 9) até a secção completa do parênquima hepático.

A dissecação e reparo da veia hepática direita foram realizados de rotina (Figura 10). A sutura desta veia só era realizada rotineiramente nos casos de hepatectomia direita. O pinçamento temporário da veia hepática direita durante as ressecções hepáticas segmentares somente foi realizado em caso de necessidade.

A técnica de secção do parênquima hepático utilizado foi a mesma em todos os casos e consistiu de dissecação com Mixter e ligaduras com fio inabsorvível. Os ramos vasculares maiores foram controlados com pontos de sutura em X.

Transfusão sangüínea foi indicada quando o hematócrito era menor que 24% em pacientes sem antecedentes cardíacos ou quando era menor que 29% em pacientes com doença cardíaca. Se a perda sangüínea estimada fosse maior que 20% do volume total ou se o

paciente apresentasse instabilidade hemodinâmica a transfusão era indicada, seguindo a orientação de CUNNINGHAM et al. (1994).

Ao final do procedimento a zona de secção foi estudada para a verificação de possível presença de sangramentos, irregularidades e fístulas biliares. Colangiografia intra-operatória foi realizada em todos os casos para verificar integridade da via biliar remanescente e fístulas biliares. Em alguns casos selecionados foi utilizada cola biológica na zona de secção.

Drenagem da cavidade foi realizada seletivamente de acordo com a presença ou não de cirrose hepática e extensão da ressecção hepática. O dreno mais utilizado foi o túbulo-laminar. Em algumas situações foi deixada aspiração contínua por 48 horas através do dreno tubular.

A utilização de grampeadores mecânicos para a secção dos pedículos glissonianos ou estruturas vasculares foi seletiva na presente casuística, tendo sido empregado em dois casos.

2.3. COLETA DE DADOS

Os dados de todos os pacientes submetidos à ressecção hepática segundo a técnica estudada foram prospectivamente armazenados em planilha eletrônica de cálculo (Microsoft® Excel 2002) em computador pessoal.

Foram estudados os tipos de ressecção hepática realizados, os tipos de intervenções cirúrgicas concomitantes, a indicação da técnica, a mortalidade e morbidade operatórias, o tempo de internação, a necessidade de transfusão sangüínea, a necessidade de pinçamento do hilo hepático e o tempo de acesso aos pedículos glissonianos. Foram também analisados os dados clínico-laboratoriais.

2.4. ANÁLISE ESTATÍSTICA

A análise dos dados foi efetuada através de programa de análise estatística previamente elaborado para computador (Prism versão 2.01, Graphpad Inc. 1996).

O teste estatístico aplicado às tabelas de contingência foi o qui-quadrado que, quando não aplicável, deu lugar ao Teste Exato de Fisher. As variáveis contínuas com distribuição normal foram comparadas pelo teste t de Student não pareado e as variáveis ordinais foram analisadas pelo teste de Mann-Whitney.

As diferenças com valor de probabilidade menor que 0,05 foram consideradas estatisticamente significantes.

3.RESULTADOS

3.1. TIPOS DE RESSECÇÕES HEPÁTICAS

No período de 17 meses do presente estudo, 27 pacientes foram submetidos à ressecção hepática através da técnica modificada por MACHADO et al. (2003). Dezenove pacientes foram submetidos a ressecções segmentares e oito pacientes foram submetidos à hepatectomia direita (Figuras 11 e 12). Em onze pacientes foram realizadas segmentectomias e oito foram submetidos a bi-segmentectomias. Os tipos de ressecção hepática realizados estão discriminados na Tabela 4.

TABELA 4 - DISTRIBUIÇÃO DOS PACIENTES SEGUNDO TIPO DE RESSECÇÃO HEPÁTICA REALIZADA

Tipo de Ressecção Hepática	Número de pacientes	%
Hepatectomia direita	8	29,7
Bi-Segmentectomia V-VIII	5	18,5
Bi-Segmentectomia VI-VII	3	11,1
Segmentectomia V	7	25,9
Segmentectomia VI	1	3,7
Segmentectomia VII	1	3,7
Segmentectomia VIII	2	7,4
Total	27	100

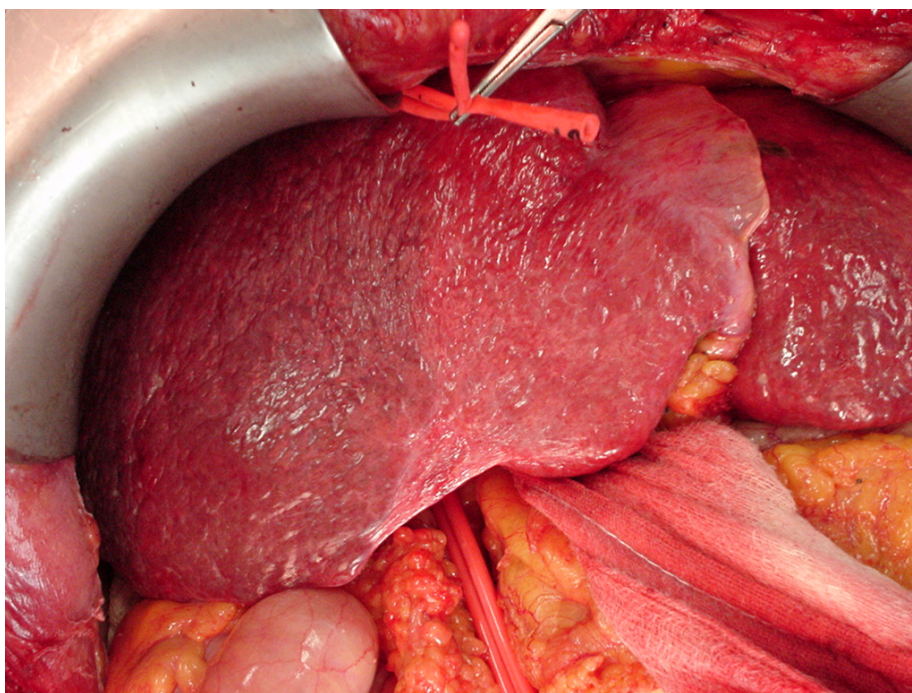


FIGURA 11. Fotografia do intra-operatório. Observe área isquêmica correspondente aos segmentos V a VIII.

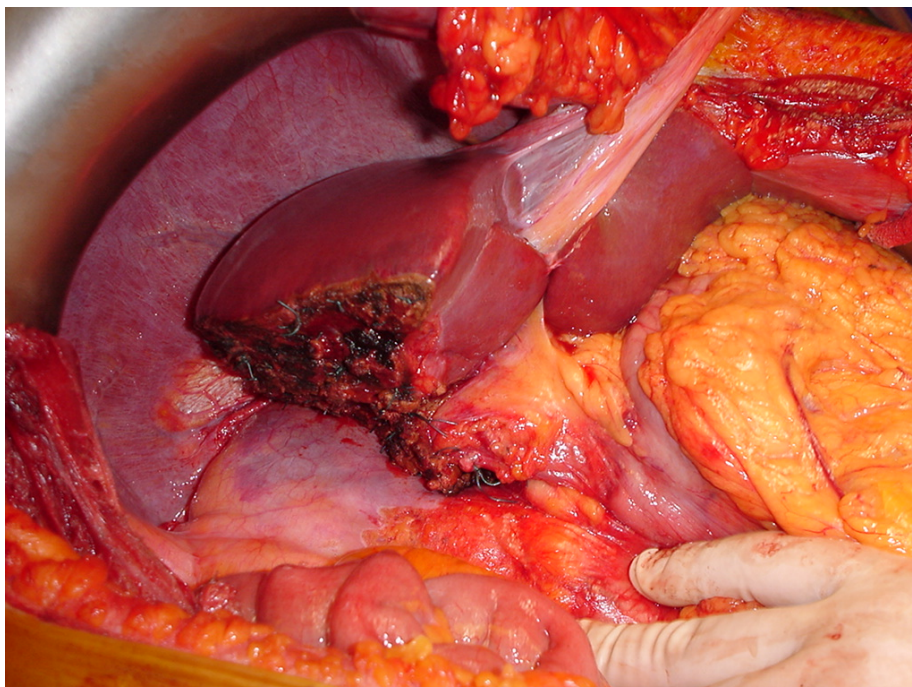


FIGURA 12. Fotografia do intra-operatório. Aspecto do fígado remanescente após hepatectomia direita.

O tipo de segmentectomia mais realizado foi a segmentectomia do V, que foi realizada após o pinçamento do pedículo anterior e delimitação do setor anterior (Figura 13) ou através do pinçamento isolado do pedículo do segmento V (Figura 14). A bi-segmentectomia V-VIII, também denominada de ressecção do setor anterior, foi realizada em cinco pacientes e utilizou-se do pinçamento do pedículo anterior direito (Figura 13) para a remoção dos segmentos V e VIII (Figura 15).

Dois pacientes foram submetidos à segmentectomia do VIII. Em um deles foi conseguido o acesso isolado ao pedículo do VIII, que está profundamente localizado no parênquima hepático (Figura 16). No outro, optou-se por pinçamento do pedículo do setor anterior e ressecção do segmento VIII (Figura 13). Este paciente apresentava metástase única junto à veia hepática direita, que foi ligada e seccionada. Durante a ressecção, o segmento VII obviamente mantinha sua irrigação arterial e portal intactas, porém parte de sua drenagem venosa passava pela zona de secção junto ao segmento VIII, resultando em difícil controle e sangramento. Após a hemostasia e remoção do segmento VIII observou-se que a drenagem venosa do segmento VII fazia-se sem problemas através das tributárias da veia hepática média junto aos segmentos V e VI.

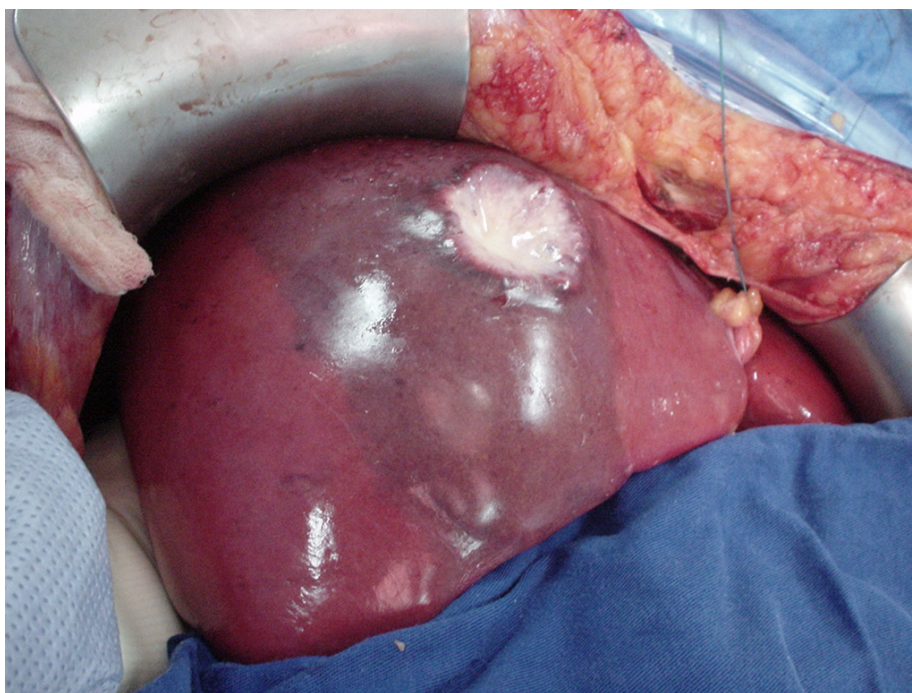


FIGURA 13. Fotografia do intra-operatório. Área hepática isquêmica corresponde aos segmentos V e VIII.

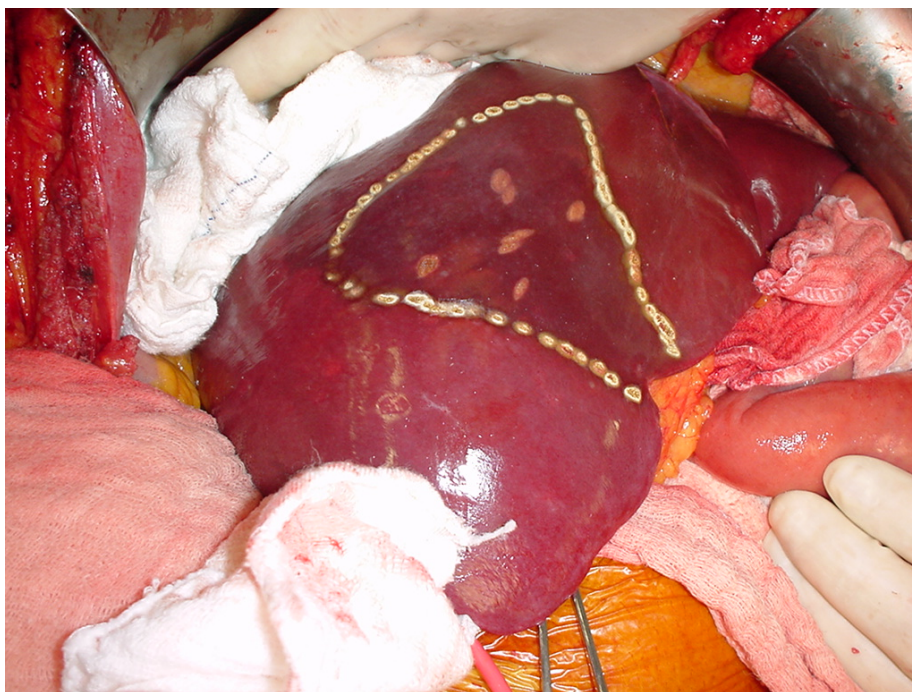

FIGURA 14. Fotografia do intra-operatório. Clampeamento isolado do pedículo do segmento V com correspondente área isquêmica.

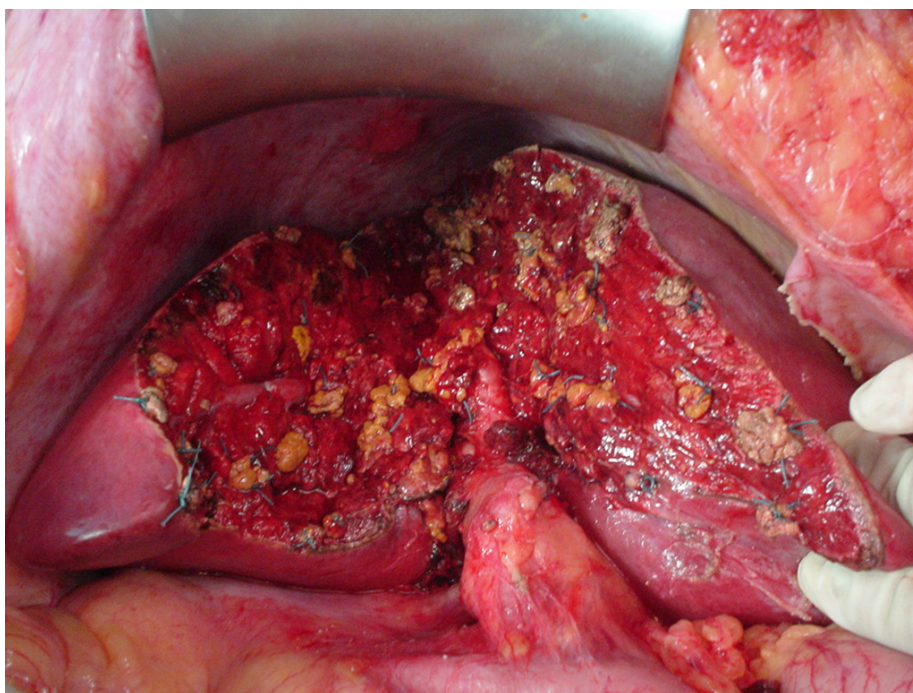


FIGURA 15. Fotografia do intra-operatório. Aspecto após ressecção do setor anterior direito, bi-segmentectomia V-VIII.

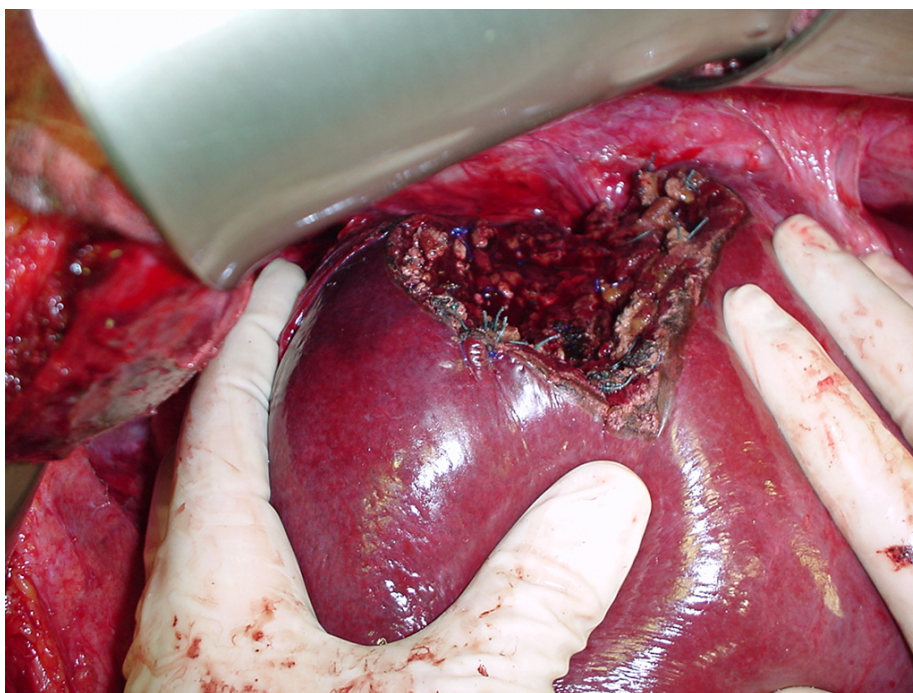


FIGURA 16. Fotografia do intra-operatório. Observe aspecto após ressecção do segmento VIII.

A bi-segmentectomia do VI-VII foi realizada em três pacientes após o controle intra-hepático do pedículo glissoniano posterior direito (Figura 17) e não apresentou dificuldades técnicas relevantes. A segmentectomia do VII foi realizada em um paciente com hepatocarcinoma em fígado cirrótico após pinçamento temporário do pedículo posterior direito (Figura 18). A segmentectomia do VI foi realizada em paciente cirrótico com nódulo único de hepatocarcinoma. A técnica utilizada foi a secção do parênquima após controle do pedículo do segmento VI com grampeador vascular (Figuras 19 e 20).

Alguns doentes foram submetidos a outros procedimentos cirúrgicos sobre o fígado ou sobre outros órgãos abdominais no mesmo ato cirúrgico. Excluindo seis pacientes que haviam sido submetidos à colecistectomia previamente todos os demais foram submetidos à colecistectomia (três deles apresentavam colelitíase) durante a hepatectomia, segundo a técnica proposta, para possibilitar o acesso aos pedículos glissonianos. Estas intervenções cirúrgicas estão na Tabela 5.

TABELA 5 - PROCEDIMENTOS CIRÚRGICOS CONCOMITANTES À RESSECÇÃO HEPÁTICA

Tipo de Intervenção	Número de pacientes	%*
Colecistectomia	21	77,8
Bi-Segmentectomia II-III	2	7,4
Segmentectomia IVB	2	7,4
Enucleação de Nódulo em Segmento II	2	7,4
Hepatectomia Esquerda (II a IV)	1	3,7
Enucleação de Nódulo em Segmento III	1	3,7
Radioablação de Nódulos Hepáticos (II e IV)	1	3,7
Anastomose Bílio-Digestiva	1	3,7
Adrenalectomia Direita	1	3,7
Ressecção de Tumor de Delgado	1	3,7
Colocação de dreno de Kehr	1	3,7

* Alguns pacientes foram submetidos a mais de uma intervenção além da hepatectomia

Em três doentes submetidos à intervenção cirúrgica prévia sobre o fígado e hilo hepático, incluindo anastomose bílio-digestiva por estenose cicatricial, linfadenectomia hilar e transplante hepático, onde o acesso ao hilo hepático e a dissecação das estruturas hilares eram extremamente difíceis e arriscados, optou-se pela utilização da técnica modificada.

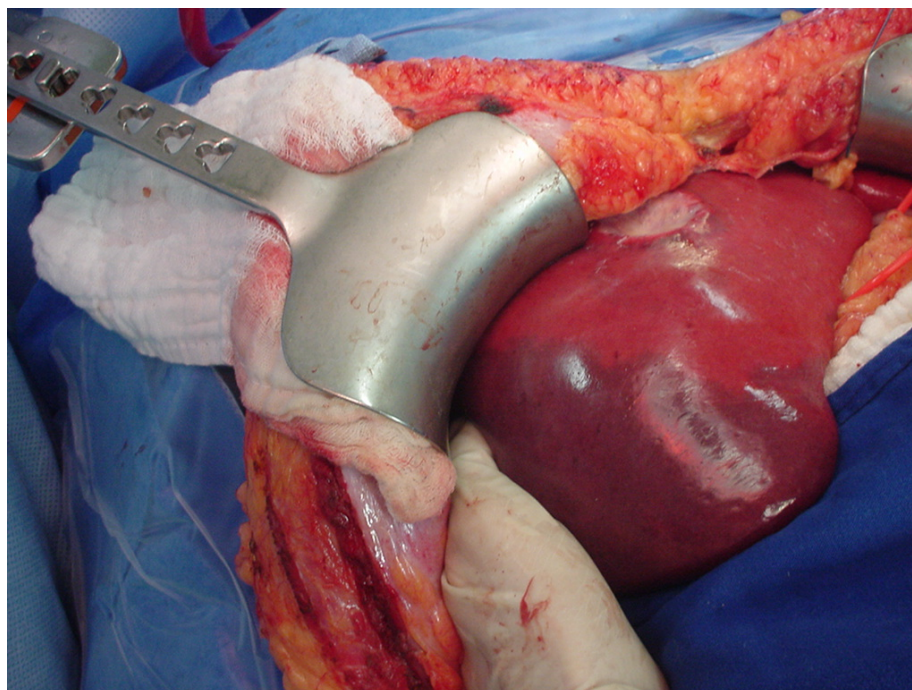


FIGURA 17. Fotografia do intra-operatório. Observe área isquêmica correspondente aos segmentos VI e VII.

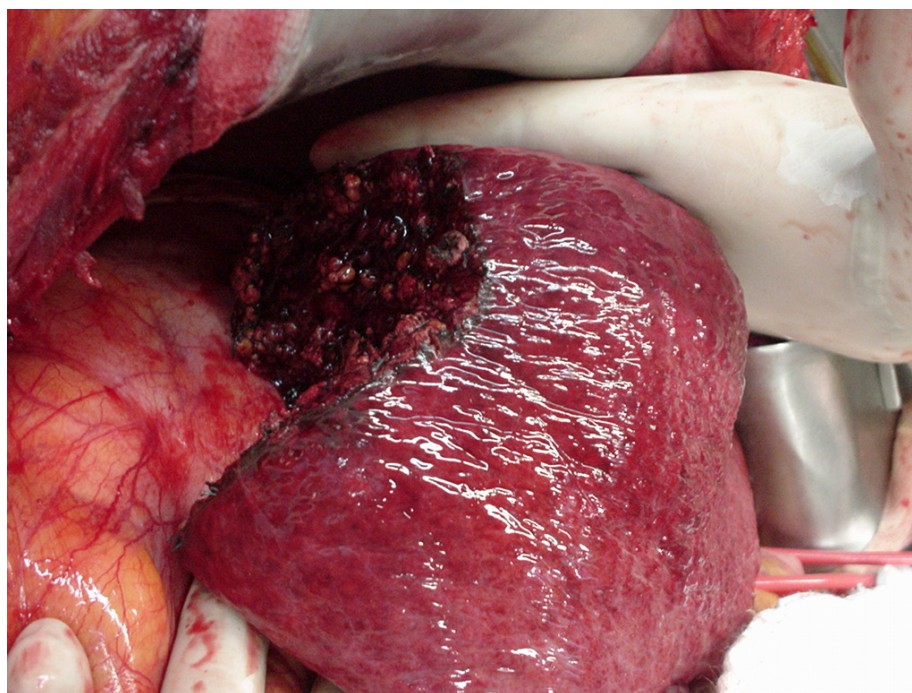

FIGURA 18. Fotografia do intra-operatório. Aspecto após a remoção isolada do segmento VII.

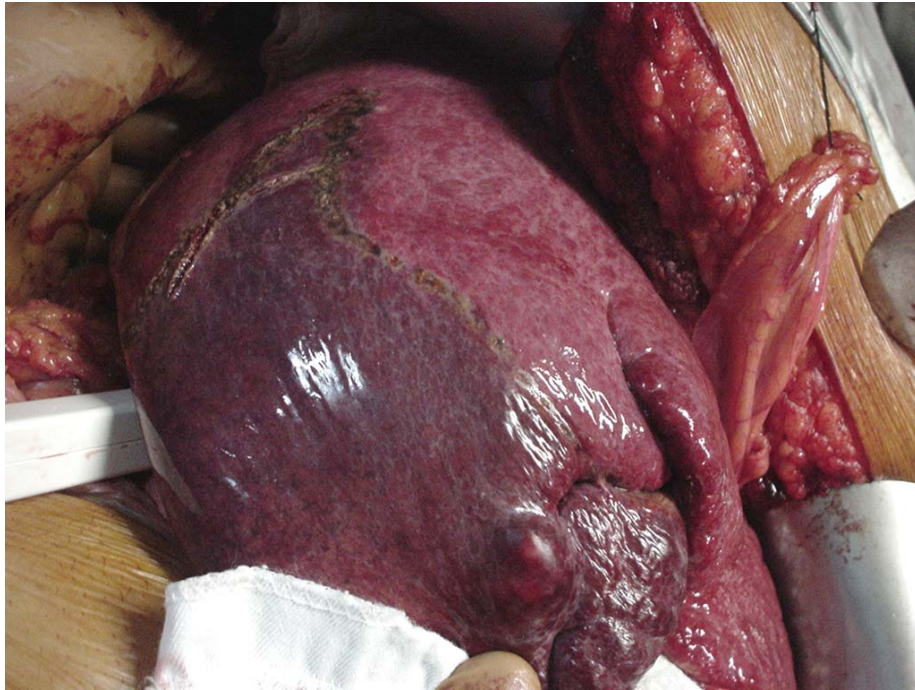

FIGURA 19. Fotografia do intra-operatório. Área isquêmica correspondente ao segmento VI.

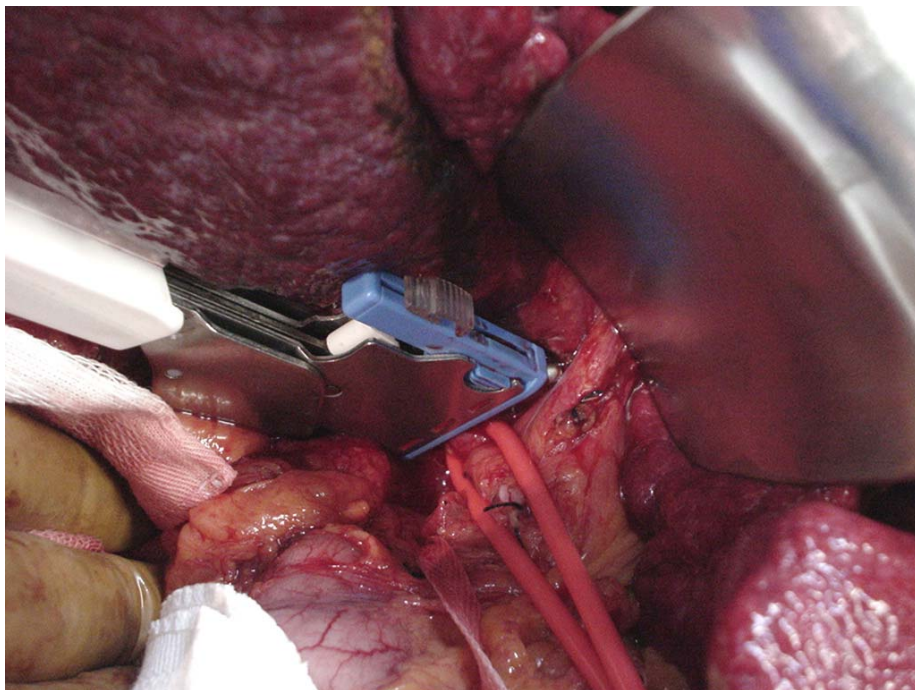


FIGURA 20. Fotografia do intra-operatório. Secção prévia do pedículo glissoniano (segmento VI) com grampeador mecânico vascular.

A utilização da técnica proposta no lugar da técnica clássica foi dividida em dois grupos: por princípio ou por necessidade. Foram considerados como por princípio todas as situações em que a técnica clássica poderia ser utilizada com o mesmo resultado final, ou seja, remoção completa da mesma quantidade de parênquima hepático sem deixar áreas inviáveis, preservando quantidade suficiente para manter a função hepática e com baixo risco cirúrgico. Foram considerados como por necessidade todos os doentes submetidos à ressecção segmentar, pois a técnica clássica não contempla estes doentes com ressecção anatômica e os doentes com intervenção prévia sobre o hilo hepático mencionados anteriormente. Em todos os doentes submetidos à hepatectomia direita, exceto um com intervenção prévia sobre o hilo hepático, a intervenção foi realizada pela técnica modificada por princípio, pois a técnica clássica de dissecação extra-hepática permite este tipo de intervenção (Tabela 6).

TABELA 6 - DISTRIBUIÇÃO DOS PACIENTES SUBMETIDOS À TÉCNICA MODIFICADA SEGUNDO NECESSIDADE OU PRINCÍPIO

Técnica Realizada	Número de pacientes	%
Por necessidade	20	74,1
Por princípio	7	25,9
Total	27	100

Todos os pacientes submetidos a ressecções segmentares, uni ou bi-segmentectomias poderiam teoricamente ser submetidos à hepatectomia direita clássica com o mesmo resultado. No entanto, a análise da indicação da ressecção segmentar também pode ser dividida em por necessidade ou por princípio. Por necessidade compreendem-se as situações em que o fígado remanescente era demasiadamente pequeno para suportar uma hepatectomia direita ou havia lesões contra-laterais que necessitaram de ressecções à esquerda, tornando o procedimento clássico inviável. Além disso, nos pacientes com cirrose hepática a indicação foi por necessidade em todos eles para a preservação do máximo de parênquima hepático possível. A alternativa, nestes doentes, seria realizar ressecções não regradas. A Tabela 7 mostra a distribuição dos pacientes segundo o tipo de indicação da ressecção segmentar.

TABELA 7 - INDICAÇÃO DE RESSECÇÃO SEGMENTAR SEGUNDO NECESSIDADE OU PRINCÍPIO

Indicação da Técnica	Número de pacientes	%
Por necessidade	11	57,9
Por princípio	8	42,1
Total	19	100

3.2. MORTALIDADE OPERATÓRIA

Não houve mortalidade dos doentes submetidos à ressecção hepática pela técnica proposta durante o período de internação ou durante um período de 30 dias após a intervenção cirúrgica.

3.3. MORBIDADE OPERATÓRIA

Em relação à morbidade cirúrgica, sete doentes (25,9%) apresentaram complicações no pós-operatório imediato. Uma doente apresentou quadro séptico decorrente de abscesso intra-abdominal, necessitando de reintervenção para drenagem. Uma doente, submetida à hepatectomia direita, apresentou broncopneumonia com resolução com antibioticoterapia endovenosa e fisioterapia respiratória. Estas duas pacientes tiveram, como consequência, um tempo de internação mais prolongado. Dois pacientes (7,4%) apresentaram fístula biliar, que foram tratadas clinicamente com resolução espontânea, enquanto outros dois apresentaram infecção da ferida operatória com resolução com tratamento conservador. Um paciente apresentou hiperamilasemia no pós-operatório sem repercussão clínica. Os três pacientes portadores de cirrose hepática e submetidos à ressecção segmentar do V, VI e VII, respectivamente, não apresentaram complicações pós-operatórias.

3.4. TEMPO DE INTERNAÇÃO

O tempo de internação variou de cinco a 60 dias, com mediana de seis dias (Gráfico 1).

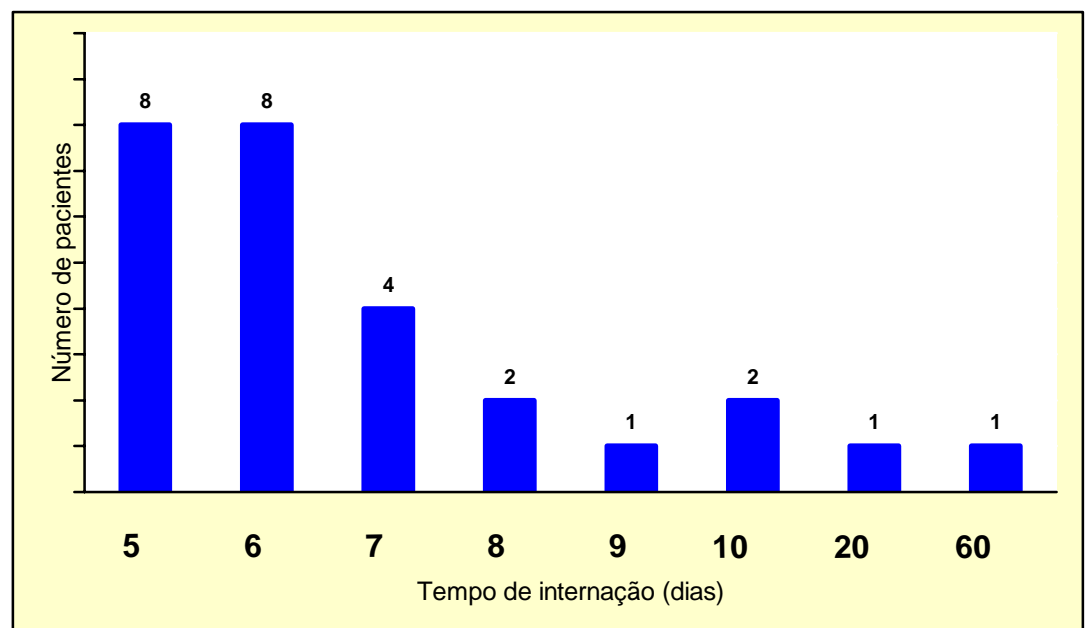


GRÁFICO 1. Distribuição dos pacientes segundo tempo de internação.

Não houve relação do tempo de internação com a presença ou não de cirrose nem com a quantidade de parênquima hepático removido (Tabela 8).

TABELA 8 - TEMPO DE INTERNAÇÃO EM RELAÇÃO À CIRROSE E QUANTIDADE DE PARÊNQUIMA HEPÁTICO REMOVIDO

	Sim	Não	p
Cirrose hepática	5 ± 0 (n=3)	9,4 ± 11,2 (n=24)	NS
Ressecção de 4 segmentos hepáticos ou mais	8 ± 4,2 (n=11)	9,6 ± 13,5 (n=16)	NS

3.5. TRANSFUSÃO SANGÜÍNEA

Dos 27 pacientes, quatro (14,8%) necessitaram de transfusão sangüínea durante o intra-operatório. Dois pacientes receberam apenas uma unidade (cerca de 400 ml), enquanto outros dois necessitaram de três unidades de concentrado de hemácias (cerca de 1200 ml). Dois dos cinco primeiros pacientes submetidos à ressecção hepática pela presente técnica necessitaram de sangue. Os dois pacientes submetidos à segmentectomia isolada do segmento VIII necessitaram de transfusão sangüínea.

Nenhum doente submetido à hepatectomia direita necessitou de transfusão sangüínea ao passo que quatro pacientes com ressecção

segmentar necessitaram de transfusão (Tabela 9). Esta diferença não foi estatisticamente significativa.

TABELA 9 - DISTRIBUIÇÃO DOS PACIENTES SEGUNDO TIPO DE INTERVENÇÃO E NECESSIDADE DE TRANSFUSÃO SANGÜÍNEA

Tipo de Hepatectomia	Número de pacientes	Transfusão	%
Hepatectomia Direita	8	0	0*
Ressecção Segmentar	19	4	21,1*
Total	27	4	15,8

* - $p > 0,05$

3.6. PINÇAMENTO HEPÁTICO

Do total de pacientes, apenas nos dois primeiros foi utilizado o pinçamento do hilo hepático. Esta manobra foi utilizada durante a secção do parênquima hepático para diminuir o sangramento intra-operatório. A duração do pinçamento foi de 40 e 20 minutos, respectivamente. Para a dissecação e reparo dos pedículos glissonianos não foi utilizado o pinçamento do pedículo em nenhum paciente. Apesar disso, em todos os pacientes desta série, a tríade portal foi circundada por fita cardíaca para auxiliar na visualização da

placa hilar por meio de tração caudal do hilo hepático, conforme descrito na técnica modificada (MACHADO et al. 2003).

3.7. ACESSO INTRA-HEPÁTICO AOS PEDÍCULOS GLISSONIANOS

O tempo que levou entre a dissecação e o reparo dos pedículos glissonianos foi variável. O tempo variou de três a 30 minutos, com média de 11,2 minutos e mediana de 12 minutos.

O tempo médio para o acesso intra-hepático ao pedículo do fígado direito (V a VIII) foi de 5,9 minutos (desvio padrão 2,9) enquanto o tempo para o acesso aos pedículos dos setores anterior e posterior e dos segmentos isoladamente foi de 13,5 minutos (desvio padrão 6,1) (Gráfico 2). Esta diferença foi estatisticamente significativa ($p < 0,005$).

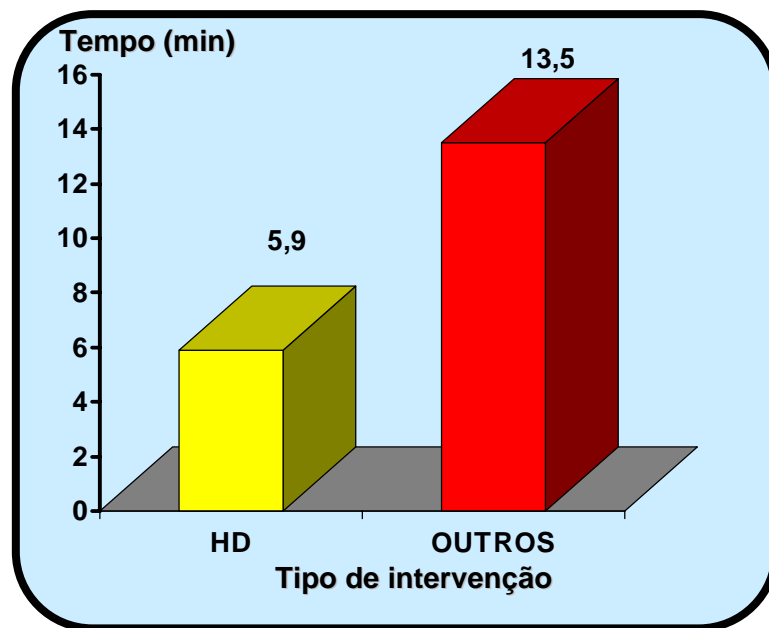


GRÁFICO 2. Tempo médio de acesso intra-hepático em relação à intervenção ($p < 0,005$). HD – hepatectomia direita

Houve uma diminuição inicial no tempo de acesso com o acúmulo de experiência ($r = 0,821$; $p < 0,0001$), estatisticamente significativa (Gráfico 3).

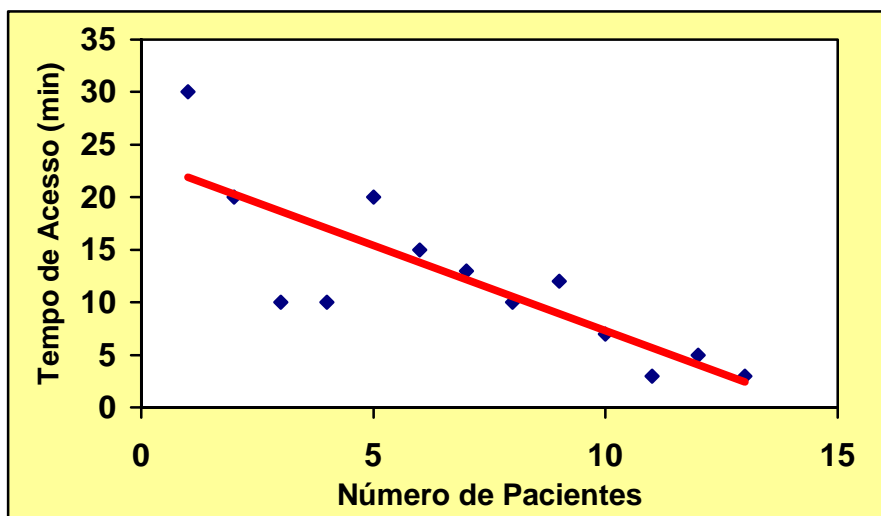


GRÁFICO 3. Tempo de acesso intra-hepático por meio da técnica modificada, na metade inicial dos pacientes ($p < 0,0001$).

Com o acúmulo de experiência, este procedimento passou a ser executado em pacientes com fígado cirrótico e em situações mais difíceis, com estabilização do tempo de acesso (Gráfico 4).

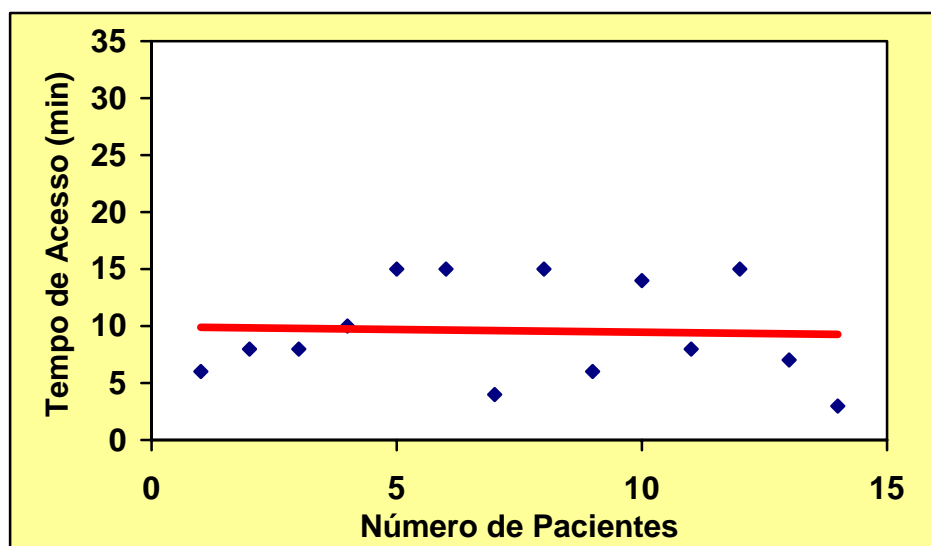


GRÁFICO 4. Tempo de acesso intra-hepático por meio da técnica modificada, na segunda metade dos pacientes da série (NS).

Após o acesso e controle intra-hepático do pedículo glissoniano correspondente, realizava-se a ressecção hepática. Para tanto, procedia-se de duas maneiras distintas: pinçamento do pedículo com secção ulterior deste durante a ressecção hepática ou secção prévia do pedículo antes da secção do parênquima. A secção prévia do pedículo foi realizada entre pinças vasculares com bisturi seguido de sutura contínua com fio inabsorvível ou através de grampeador mecânico vascular (Figura 20). A secção prévia foi realizada em dez pacientes, seis que foram submetidos à hepatectomia direita, dois submetidos à bi-segmentectomia VI-VII, um submetido à ressecção isolada do VIII e um submetido à segmentectomia do VI. Em dois doentes a secção prévia do pedículo glissoniano foi realizada com grampeador mecânico vascular.

3.8. CONTROLE DAS VEIAS HEPÁTICAS

Em todos pacientes submetidos à hepatectomia direita, foi realizada dissecação prévia e secção entre pinças da veia hepática direita e sutura contínua com fio inabsorvível. Nos outros pacientes a veia hepática direita foi dissecada e reparada apenas para eventual controle do sangramento durante a secção hepática. Esta dissecação foi realizada apenas nas ressecções que envolviam os segmentos VII e VIII, pela sua proximidade com esta veia e pelo risco de

sangramento intra-operatório. Em nenhum caso foi utilizado grampeador mecânico vascular.

3.9. COLANGIOGRAFIA INTRA-OPERATÓRIA

Após a ressecção hepática foi realizada colangiografia em todos os pacientes. Após o cateterismo do ducto cístico, realizava-se injeção de soro fisiológico e ar para evidenciar vazamentos biliares, que eram prontamente suturados. Após o controle biliar, procedia-se a colangiografia com injeção de contraste iodado e visualização através de radioscopia. Em todos os pacientes, exceto um, foi encontrada árvore biliar remanescente íntegra. Em um paciente submetido à hepatectomia direita, a ligadura em bloco do pedículo do fígado direito resultou em estreitamento da via biliar esquerda por estiramento da cápsula de Glisson. Este problema foi corrigido com a secção da cápsula e liberação da via biliar esquerda.

3.10. DRENAGEM DA CAVIDADE

Em relação à drenagem da cavidade, três doentes não foram drenados após a ressecção hepática. Dois doentes apresentavam cirrose hepática e não foram drenados pela probabilidade elevada de desenvolver ascite no pós-operatório e pelo risco de infecção desta. Um paciente, submetido à hepatectomia direita em fígado não cirrótico

para ressecção de metástases hepática de origem colorretal, não foi drenado devido à ausência de sangramento da zona de secção e colangiografia que não evidenciou qualquer extravasamento de bile, mesmo após injeção de ar e soro fisiológico com pressão. Neste doente foi optado por aplicação de cola biológica na zona de secção parenquimatosa.

3.11. SEGMENTECTOMIA VERSUS HEPATECTOMIA DIREITA

Foi realizado estudo com comparação entre os pacientes que foram submetidos à hepatectomia direita (oito pacientes) e os pacientes que foram submetidos à ressecção segmentar por princípio (oito pacientes), ou seja, que poderiam ter sido submetidos à hepatectomia direita pela técnica clássica. Os dois grupos não diferiam em relação à idade, sexo e resultados de exames pré-operatórios. Os dados comparativos entre estes dois grupos de doentes encontram-se na tabela 10.

O tempo necessário para o acesso ao pedículo direito foi estatisticamente menor que o tempo que se levou para o acesso aos pedículos segmentares.

Os pacientes submetidos à hepatectomia direita apresentaram uma maior duração da intervenção cirúrgica, estatisticamente significativa (Tabela 10). Três pacientes deste grupo apresentaram

complicações pós-operatórias, broncopneumonia em um deles, hiperamilasemia em outro e fístula biliar no terceiro doente. Nenhum paciente submetido à ressecção segmentar apresentou complicação pós-operatória.

O tempo de internação foi menor no grupo de pacientes submetidos à ressecção segmentar, entretanto, esta diferença não foi estatisticamente significativa.

Em relação aos resultados de exames pós-operatórios, não houve diferença entre os dois grupos em relação às transaminases, hematócrito e hemoglobina. Houve uma significativa elevação das bilirrubinas totais e do tempo de protrombina no grupo dos pacientes submetidos à hepatectomia direita (Tabela 10).

TABELA 10 - DADOS CLÍNICO-LABORATORIAIS DOS PACIENTES APÓS HEPATECTOMIA DIREITA E APÓS SEGMENTECTOMIAS POR PRINCÍPIO

	Hepatectomia direita	Ressecção Segmentar	p
Idade (anos)	60,7 ± 11,2	53,5 ± 14,5	NS
Tempo de cirurgia (min)	360 ± 58	281 ± 110	< 0,05
Tempo de acesso (min)	5,88 ± 2,9	12 ± 5	< 0,05
Tempo de internação (dias)	8,8 ± 4,7	6,4 ± 1,6	NS
Hemoglobina (mg/dl)	11,1 ± 1,3	11,1 ± 1,1	NS
AST (UI/L)	277 ± 106	243 ± 135	NS
ALT (UI/L)	283 ± 140	285 ± 201	NS
Bilirrubinas totais (mg/dl)	2,3 ± 1,1	0,7 ± 0,2	< 0,005
Tempo de protrombina (INR)	1,89 ± 0,4	1,37 ± 0,3	< 0,05
Complicações PO (%)	37,5	0	NS

4.DISSCUSSÃO

A ressecção hepática constitui o único tratamento potencialmente curativo dos tumores primários e secundários do fígado.

O conhecimento mais profundo da anatomia hepática e os avanços dos exames de imagem e técnicas anestésicas levaram a um aumento das indicações e do número das ressecções hepáticas (BILLINGSLEY et al. 1998).

Com a ampliação das indicações, houve um aumento na demanda por ressecções hepáticas segmentares, ou seja, baseada na ressecção individualizada dos segmentos hepáticos. As hepatectomias segmentares conservam parênquima hepático funcional e minimizam o impacto fisiológico das ressecções hepáticas.

A ressecção hepática segmentar, baseada nas descrições anatômicas de COUINAUD (1957) e utilizando as técnicas de acesso intra-hepático aos pedículos, é opção atraente para o cirurgião por diversas razões. Primeiro, o influxo vascular é geralmente controlado antes da secção do parênquima hepático. De outro lado, a demarcação do parênquima, resultante do pinçamento do pedículo portal, indica as margens da excisão e assegura uma margem adequada de tecido normal durante o procedimento. Segundo, a segmentectomia pode ser usada para preservar tecido hepático em casos que, de outra maneira, necessitariam de ressecção hepática

lobar ou ampliada. Por estes motivos, as ressecções hepáticas segmentares têm sido especialmente úteis em pacientes com cirrose hepática onde a preservação máxima do parênquima hepático é aconselhável. Outra indicação precisa é em situações onde existam tumores em ambos os lobos hepáticos e a ressecção segmentar é necessária para a remoção completa dos nódulos.

A ressecção em cunha não anatômica é uma alternativa a ser considerada para conservação de parênquima hepático (BROWN et al. 1988). Entretanto, esta técnica tem limitações decorrentes do grande potencial de sangramento intra-operatório e dos altos índices de margem comprometida pelo tumor que pode atingir 35% (SCHEELE et al. 1995, FONG et al. 1997). Existem alguns fatores que podem contribuir para a inadequada remoção tumoral por meio de ressecção não anatômica. Um dos fatores, a tração do espécime durante a secção do parênquima hepático, pode produzir uma fratura na interface entre o tumor e o fígado não tumoral adjacente. De outro lado, em virtude da exposição limitada e à ausência de controle vascular, o sangramento intra-operatório é muito comum e geralmente ocorre na base da ressecção. Este sangramento pode dificultar a visualização do plano correto de secção e comprometer a margem cirúrgica final (DE MATTEO et al. 2000).

Em estudo com pacientes submetidos à ressecção por

metástases hepáticas de origem colorretal, DE MATTEO et al. (2000), compararam pacientes submetidos a ressecções não anatômicas e pacientes submetidos a ressecções segmentares anatômicas. Estes autores observaram que as ressecções anatômicas, neste grupo de pacientes, foram realizadas com segurança e foram superiores às ressecções não anatômicas, do ponto de vista oncológico, pois apresentaram melhor sobrevida tardia e menor índice de comprometimento de margens cirúrgicas.

Em relação ao carcinoma hepatocelular a situação é um pouco diferente. A função hepática é fator limitante em pacientes que apresentam cirrose hepática e hepatocarcinoma (MACHADO 1999), sendo estes pacientes freqüentemente submetidos a ressecções não anatômicas.

Ainda em relação às ressecções anatômicas e não anatômicas, YAMAMOTO et al. (2001) analisaram pacientes submetidos à ressecção hepática, utilizando técnica com controle prévio dos pedículos glissonianos (TAKASAKI et al. 1990), e compararam com outro grupo de doentes que foram submetidos à hepatectomia não regrada. Estes autores observaram uma melhor sobrevida nos doentes submetidos à hepatectomia com controle prévio dos pedículos glissonianos em análise univariada. A análise multivariada mostrou que o tipo de operação empregado foi um fator prognóstico

independente para a sobrevida dos doentes com hepatocarcinoma, especialmente naqueles com nódulos satélites.

De maneira análoga, MIYAGAWA e KAWASAKI (1998), baseando-se nos mesmos princípios, estudaram comparativamente pacientes portadores de hepatocarcinoma submetidos a ressecções hepáticas segmentares anatômicas e aqueles submetidos a ressecções não anatômicas. Estes autores observaram uma melhor sobrevida acumulada e livre de doença no grupo de pacientes submetidos à ressecção regrada. Além disso, apesar de se tratar de pacientes com cirrose hepática, nenhum dos doentes deste estudo apresentou insuficiência hepática. A técnica empregada, neste trabalho de MIYAGAWA e KAWASAKI (1998), para a delimitação dos segmentos hepáticos foi a identificação por meio de ultra-sonografia intra-operatória do ramo portal correspondente ao segmento e injeção de corante para colorir o segmento hepático afetado como proposto por MAKUUCHI et al. (1985). Estes trabalhos sugerem que o controle prévio dos pedículos glissonianos poderia impedir o desenvolvimento de metástases intra-hepáticas e ajudar a prolongar a sobrevida destes doentes, quando comparados com pacientes submetidos à ressecção hepática não anatômica.

Apesar da melhor sobrevida observada em pacientes submetidos a ressecções segmentares anatômicas, este tipo de

resseccão não é amplamente utilizado. Isto se deve, provavelmente, à dificuldade técnica de se identificar os segmentos corretamente. As técnicas clássicas de ressecção hepática são inapropriadas em lesões únicas e/ou pequenas onde uma quantidade excessiva de parênquima funcional pode ser desnecessariamente sacrificada e pode ter conseqüências desastrosas, principalmente em pacientes com função hepática comprometida. De outro lado, a hemostasia pode não ser facilmente conseguida em ressecções em cunha não regradas quando o pinçamento do hilo hepático, freqüentemente necessário, pode precipitar uma indesejável insuficiência hepática.

A técnica analisada no presente estudo visa a facilitar e a padronizar o acesso aos pedículos glissonianos dos segmentos hepáticos, especialmente os do fígado direito, para se ter controle do influxo sangüíneo e correta delimitação destes segmentos. Esta técnica é factível mesmo em doentes cirróticos. Com efeito, na presente casuística, três pacientes apresentavam hepatocarcinoma em fígado cirrótico e foram submetidos à segmentectomia do V, VII e VI, respectivamente, por meio desta técnica (Tabela 2).

O desenvolvimento de técnicas de exames de imagem cada vez mais sensíveis, aliado ao melhor seguimento e rastreamento de pacientes com alto risco para o desenvolvimento de tumores hepáticos primários ou secundários têm levado à descoberta de lesões em

estágios cada vez mais iniciais. O conhecimento da anatomia hepática juntamente com os avanços nas técnicas cirúrgicas tem aumentado a capacidade de realização de ressecções baseadas na segmentação hepática descrita por COUINAUD (1957). Esses fatores têm levado diversos autores (NAGASUE et al. 1985, ANDRUS; KAMINSKI 1986, CASTAING et al. 1989, HEMMING et al 1993, MADDERN et al. 1995, BILLINGSLEY et al. 1998, MAZZIOTTI et al. 2000, DE MATTEO et al. 2000, YAMAMOTO et al. 2001) a indicar preferencialmente a hepatectomia segmentar com máxima conservação do parênquima hepático em detrimento de ressecções formais como hepatectomia direita, esquerda ou hepatectomias ampliadas, desde que a segmentectomia preserve o caráter oncológico após consideração das características do tumor.

O método clássico para o acesso às estruturas do pedículo hepático para uma ressecção hepática é a dissecação extra-hepática da tríade portal. Este acesso é mais demorado e não permite a ressecção regrada dos segmentos individualizados. O acesso extra-hepático com ligadura e secção do ramo direito da veia porta e artéria hepática resulta em hepatectomia direita mesmo quando se trata de pequenas lesões, resultando em remoção de cerca de 60% do parênquima hepático. Além disso, existem diversas variações anatômicas que podem ser encontradas e podem aumentar a dificuldade do

procedimento e o risco de lesão de estruturas essenciais (LAUNOIS; JAMIESON 1993).

O acesso extra-hepático pode ainda ser dificultado pela presença de intensa fibrose resultante de intervenção cirúrgica prévia sobre o hilo hepático como linfadenectomia, transplante hepático ou complicações decorrentes de colecistectomia. Nestas situações, o acesso intra-hepático não apenas é preferível como é muito mais simples e seguro. Na presente casuística, três pacientes apresentavam hilo hepático comprometido por intervenções prévias. Um paciente foi submetido a transplante hepático três anos antes do aparecimento de tumor hepático optando-se por acesso intra-hepático para diminuir o risco de dano sobre as anastomoses vasculares e biliar prévias. Outro paciente, submetido à gastrectomia total com linfadenectomia do hilo hepático, desenvolveu metástase única no segmento VIII quatro anos após a intervenção gástrica. Durante a intervenção para hepatectomia, o pedículo hepático mostrava-se de difícil acesso e o fígado esquerdo era muito pequeno para suportar uma hepatectomia direita formal, sendo optado por segmentectomia do VIII. O terceiro doente apresentava lesão da via biliar direita, decorrente de colecistectomia convencional realizada em outro Serviço, evoluindo tardiamente com icterícia e colangite. À laparotomia, apresentava os segmentos V, VI e VIII muito atrofiados e

o segmento VII parcialmente lesado. Optou-se por hepatectomia direita tendo o acesso intra-hepático do pedículo glissoniano do fígado direito facilitado o procedimento.

A técnica de TUNG (1979), que consiste na secção de considerável quantidade de parênquima até atingir o pedículo glissoniano, requer considerável divisão do parênquima hepático. Embora não haja conseqüência se uma hepatectomia direita estiver planejada, pode ser desnecessária para uma ressecção segmentar. MAZZIOTTI et al. (2000), utilizando princípio semelhante, descreveu recentemente uma técnica para ressecção isolada do segmento VIII, com pouca morbidade e pouca necessidade de transfusão sangüínea. Estes autores propõem secção da fissura principal, após delineamento da mesma através de pinçamento temporário do ramo anterior da artéria hepática e veia porta, seguido de identificação e secção do pedículo do segmento VIII.

Nenhuma destas técnicas, no entanto, permite um delineamento precoce dos segmentos do fígado. Alguns autores utilizam a ultrasonografia para a identificação dos ramos portais e oclusão seletiva do ramo portal correspondente através de insuflação de balão (SHIMAMURA et al. 1986, CASTAING et al. 1989) ou aplicação de corantes (BISMUTH et al. 1982, ANDRUS; KAMINSKI 1986, MAKUUCHI et al. 1985). Estas técnicas têm o intuito de delimitar os

segmentos hepáticos e definir o planejamento cirúrgico. No entanto, são técnicas muito trabalhosas que utilizam agulhas especiais e cateteres com balão e que demandam muita experiência do radiologista e do cirurgião e não são facilmente reproduzíveis, além de obrigar a oclusão temporária do ramo direito da artéria hepática para reduzir o sangramento durante a ressecção hepática segmentar.

A técnica de acesso intra-hepático aos pedículos glissonianos através de dissecação da placa hilar, descrito inicialmente por COUINAUD (1985) para os segmentos do fígado esquerdo, permite uma delimitação dos segmentos antes da divisão do parênquima hepático. Em 1989, GALPERIN e KARAGIULIAN descreveram um método de exposição dos pedículos glissonianos através de dissecação seguido de manobras digitais junto à placa hilar, ampliando a técnica de COUINAUD (1957) para os segmentos do fígado direito. Estes autores descreveram uma diminuição da perda sangüínea e do tempo de isquemia. LAUNOIS e JAMIESON (1992b) partindo dos princípios anatômicos descritos por COUINAUD (1957,1985) e por GALPERIN e KARAGIULIAN (1989) uniformizaram esta técnica que ficou conhecida como acesso posterior ou acesso intra-hepático aos pedículos glissonianos. Estes autores descreveram incisões ao redor da placa hilar e através de dissecação romba em direção ao parênquima hepático e manobras digitais, observaram que é possível individualizar

o pedículo glissoniano de cada segmento hepático do fígado direito. A dissecação intra-hepática dos pedículos glissonianos permite uma delimitação precisa da anatomia do fígado (LAUNOIS; JAMIESON 1992a).

As indicações para a utilização da técnica com acesso intra-hepático dos pedículos glissonianos são técnicas e oncológicas (LAUNOIS 1997). Para a realização de uma hepatectomia esquerda, utilizando a técnica proposta por COUINAUD (1985), o pedículo esquerdo é pinçado e seccionado antes da secção do parênquima hepático o que, em tese, diminuiria a chance de disseminação de células tumorais. De maneira análoga, mas utilizando a técnica de LAUNOIS e JAMIESON (1992b) faz-se o mesmo com o pedículo glissoniano do fígado direito. BATIGNANI (2000) descreve técnica interessante para a realização de hepatectomia direita com descolamento da placa hilar e acesso extra-hepático e extra-glissoniano ao pedículo hepático direito. Já a técnica analisada no presente estudo (MACHADO et al. 2003) envolve incisões menores e em locais bem definidos para a identificação dos pedículos glissonianos do fígado direito (Figuras 5 a 9) sem a necessidade de manobras digitais e dissecações extensas da placa hilar que acarretam risco de sangramento.

Com a técnica estudada no presente trabalho, foi possível a

realização de onze segmentectomias regradas, sete bi-segmentectomias e sete hepatectomias direitas. Todos os segmentos do fígado direito (V a VIII) foram passíveis de ressecção isolada, com maior ou menor grau de dificuldade, por meio da utilização desta técnica (Tabela 4). O segmento V foi o mais comumente ressecado nesta série. A ressecção isolada do segmento VIII foi a mais difícil tecnicamente. Em um dos casos foi possível o isolamento e a secção prévia do pedículo do segmento VIII que está profundamente localizado no parênquima hepático. No caso seguinte, após conhecimento da dificuldade de ter acesso isolado ao pedículo do segmento VIII sem lesar o pedículo do V, optou-se por pinçamento do setor anterior e acesso ao pedículo do VIII após secção do parênquima. Nestes dois casos, houve um sangramento importante junto à interface que separa o segmento VIII do VII, havendo necessidade de transfusão sangüínea. A provável causa do sangramento foi o bloqueio da drenagem venosa do segmento VII sem concomitante pinçamento do influxo sangüíneo para este segmento. Uma solução seria o pinçamento concomitante do pedículo glissoniano do setor posterior (segmentos VI e VII), que poderia reduzir este sangramento. Após a remoção da peça, nos dois casos desta série, o controle do sangramento no limite entre os segmentos VII e VIII foi fácil e rápido. Desta maneira, alternativa seria deixar por último a

secção do parênquima deste local. A segmentectomia isolada do segmento VIII é realmente um dos procedimentos mais difíceis sobre o fígado. MAZZIOTTI et al. (2000), utilizando uma mescla da técnica de TUNG (1979) e os princípios dos pedículos glissonianos, descrevem uma maneira interessante de remoção do segmento VIII, como discutido anteriormente.

A ressecção isolada do segmento VI foi fácil tecnicamente, pois o seu pedículo é anterior e não muito distante da placa hilar. Já a ressecção isolada do segmento VII requereu um pouco mais de cuidado, pois apesar de não ser muito profundamente localizado, seu pedículo é posterior e necessita de uma manobra com pinça curva com grande amplitude.

Em relação às bi-segmentectomias, a mais comum foi a ressecção do setor anterior direito (segmentos V-VIII), realizada em cinco pacientes. Em um deles foi associada a bi-segmentectomia II-III. O acesso ao pedículo anterior direito é relativamente fácil, pois este se localiza a poucos centímetros da placa hilar. Como esta ressecção envolve o segmento VIII, também houve casos de sangramento intra-operatório, na interface com o segmento VII, com necessidade de transfusão sangüínea em dois pacientes. Este tipo de ressecção é muito difícil tecnicamente e muito raramente descrito na literatura. A maior série publicada é a de MAKUUCHI et al. (1993), com 17

pacientes operados com técnica que emprega dissecação extraglissoniana.

A bi-segmentectomia VI-VII foi realizada em três casos, sendo um deles associada à bi-segmentectomia II-III. A maior dificuldade para a bi-segmentectomia VI-VII foi incluir o pedículo do segmento VII, que é posterior e de localização profunda.

A principal indicação das técnicas de acesso intra-hepático é de permitir o controle dos pedículos do lobo direito do fígado, ou seja, segmentos V, VI, VII e VIII. Com identificação precoce dos pedículos glissonianos não há dissecação às cegas do parênquima hepático. As ressecções dos setores anterior e posterior, bem como as segmentectomias do V, VI, VII e VIII se tornam mais fáceis com esta técnica e são realizadas de maneira regrada. Além disso, para a realização de uma hepatectomia esquerda ampliada (esquerda mais setor anterior), também chamada por STARZL et al. (1982) de trisegmentectomia esquerda, constitui método importante para o delineamento da fissura lateral direita, que separa o setor anterior direito do posterior.

Utilizando o acesso direto aos pedículos glissonianos, é possível realizar, com segurança e de maneira regrada, ressecções hepáticas segmentares, preservando o máximo possível de parênquima hepático. Esta técnica permite efetuar ressecções contra-laterais em

pacientes com lesões consideradas irressecáveis pelos métodos clássicos. Esta técnica, além de respeitar o caráter oncológico da intervenção, permite efetuar ressecção com diminuição do sangramento intra-operatório e da isquemia hepática.

Na presente casuística, alguns pacientes foram submetidos a outros procedimentos cirúrgicos sobre o fígado ou sobre outros órgãos abdominais no mesmo ato cirúrgico. Seis pacientes haviam sido submetidos à colecistectomia previamente. Os demais foram submetidos à colecistectomia durante a hepatectomia para possibilitar o acesso aos pedículos glissonianos. Para a remoção completa da doença hepática, nove pacientes necessitaram de outro procedimento sobre o fígado. Dois foram submetidos à bi-segmentectomia II-III, dois foram submetidos à ressecção do segmento IVB, um submetido à hepatectomia esquerda e quatro foram submetidos à enucleação ou radiofreqüência de outros nódulos hepáticos.

A utilização da técnica proposta no lugar da técnica clássica foi dividida em por princípio ou por necessidade. A única situação onde a técnica tradicional poderia ser utilizada com o mesmo resultado, ou seja, remoção da mesma quantidade de parênquima hepático é a hepatectomia direita. Na presente casuística, exceto o doente com intervenção prévia sobre o hilo hepático, sete doentes foram operados por princípio. Nas demais situações, a técnica modificada foi

empregada por necessidade.

Quando analisamos os pacientes submetidos à ressecção segmentar uni ou bi-segmentectomias, a indicação do procedimento também pode ser dividida em por princípio ou necessidade. Em onze deles a indicação foi por necessidade, enquanto nos oito restantes uma hepatectomia direita poderia substituir o procedimento, embora com remoção de maior quantidade de parênquima hepático. Os critérios para determinar necessidade foram a presença de fígado cirrótico, doença contra-lateral e fígado remanescente insuficiente para suportar uma hepatectomia direita.

A comparação entre os pacientes submetidos à ressecção segmentar e os pacientes submetidos à hepatectomia direita mostrou uma diminuição do tempo cirúrgico e menores índices pós-operatórios nos exames de coagulação (INR - tempo de protrombina) e na dosagem de bilirrubinas após ressecção segmentar. Estes exames demonstraram um menor dano à função hepática após ressecção segmentar quando comparada com hepatectomia direita (Tabela 10).

Quatro pacientes (14,8%) necessitaram de transfusão sangüínea durante o intra-operatório. Nenhum paciente submetido à hepatectomia direita, nesta série, necessitou de transfusão sangüínea. Os pacientes que necessitaram de transfusão foram os submetidos à ressecção hepática segmentar. Um dos motivos é que, apesar de

remover uma menor quantidade de parênquima hepático, as ressecções segmentares são mais difíceis tecnicamente. Além disso, existem dificuldades inerentes à localização do segmento hepático e sua relação com os ramos venosos, como já foi dito anteriormente em relação aos segmentos VII e VIII. A utilização de ultra-sonografia intra-operatória para avaliar a localização exata dos ramos venosos poderia diminuir o sangramento nestas situações. O uso do bisturi ultra-sônico também poderia ser de muito auxílio nestes casos.

O pinçamento do hilo hepático, manobra de PRINGLE (1908), foi realizado apenas nos dois primeiros casos para diminuir o sangramento intra-operatório durante a secção hepática, não sendo mais necessário nos casos subseqüentes. É de grande importância o conhecimento de que o parênquima hepático é mais tolerante à isquemia normotérmica contínua prolongada do que às conseqüências do sangramento maciço e conseqüente necessidade de transfusão sangüínea (DELVA et al. 1989, HUGUET et al. 1992). Por este motivo, o controle do sangramento durante a ressecção hepática é fundamental. No começo do século passado, PRINGLE (1908) realizou o pinçamento completo do pedículo hepático para cessar o sangramento em paciente com trauma hepático. Desde então, muitas cirurgias têm utilizado esta técnica para reduzir o sangramento durante a ressecção hepática. O fígado normal pode suportar um

tempo de isquemia superior a 60 minutos. Embora o fígado cirrótico não seja capaz de tolerar isquemia da mesma maneira que o fígado normal, muitos cirurgiões têm utilizado esta manobra para reduzir o sangramento durante hepatectomia mesmo em pacientes com fígado cirrótico. O limite superior de 75 minutos de isquemia em cirrótico foi relatado por KIM et al. (1994), mas não foi observado por outros autores (HUGUET et al. 1978, YAMAOKA et al. 1992). O pinçamento intermitente e o pré-condicionamento isquêmico podem aumentar o tempo de isquemia total (ELIAS et al. 1991, EZAKI et al. 1992, CLAVIEN et al. 2000). O tempo máximo tolerado pelo fígado ainda não está estabelecido e tempos de até 204 minutos foram utilizados por alguns autores em fígado cirrótico (WU et al. 1996). A isquemia hepática normotérmica, mesmo por tempo curto, produz efeitos deletérios. Por este motivo, alguns autores advogam a utilização de pinçamento parcial, com oclusão do hemifígado direito ou esquerdo (MAKUUCHI et al. 1987b).

Para o acesso intra-hepático aos pedículos glissonianos, no entanto, ao contrário da técnica de LAUNOIS e JAMIESON (1992b), não houve necessidade de pinçamento em nenhum paciente desta série. Com a experiência crescente em cirurgia hepática observou-se que a oclusão do hilo hepático pode, na maioria das vezes, ser evitado sem resultar em sangramento adicional. As manobras digitais,

descritas por alguns autores para facilitar o acesso aos pedículos (GALPERIN; KARAGIULIAN 1989, LAUNOIS; JAMIESON 1992b) podem ser substituídas pelo uso de pinças adequadas, resultando em menor agressão ao parênquima adjacente aos pedículos hepáticos (MACHADO et al. 2003).

O reparo e a tração do pedículo constituiu-se, no presente trabalho, em manobra útil para retificar a placa hilar e auxiliar a sua visualização, conforme descrito na técnica modificada (MACHADO et al. 2003).

Em relação aos resultados imediatos, observamos que não houve mortalidade na série de doentes operados pela técnica modificada durante o período de internação ou durante um período de 30 dias após a intervenção cirúrgica. Em relação às complicações pós-operatórias, sete doentes apresentaram algum tipo de complicação, resultando em morbidade de 25,9%. Destes, dois doentes (7,4%) apresentaram complicação grave que resultou no aumento do tempo de internação. Os restantes cinco doentes (18,5%) apresentaram complicações menos graves como fístula biliar autolimitada (dois doentes), infecção da ferida operatória (dois doentes) e hiperamilasemia (um doente). Os resultados imediatos e a médio prazo da técnica proposta por LAUNOIS e JAMIESON (1992b), que utiliza uma maneira diferente de obter acesso aos pedículos

glissonianos, também foram muito bons e não implicaram em nenhum risco adicional aos pacientes que foram submetidos à intervenção por esta técnica, pelo contrário, se beneficiaram de ressecções de menor quantidade de parênquima hepático (MADDERN et al. 1995). Já a técnica descrita por BATIGNANI (2000) para realização de hepatectomia direita foi utilizada em número menor de casos. Este autor mostrou sucesso em todos os casos e, da mesma maneira que a presente série em se tratando de hepatectomia direita, não houve necessidade de transfusão sangüínea. O tempo médio necessário para a dissecação e identificação do pedículo direito foi, segundo estes autores, de 14 minutos. Nesta técnica também não houve necessidade de pinçamento do hilo hepático.

Em relação ao tempo de internação hospitalar na presente série, este variou de cinco a 60 dias, com mediana de seis dias. Não houve, aparentemente, relação do tempo de internação com a presença de cirrose nem com a quantidade de parênquima hepático removido.

A aplicação da técnica modificada para o acesso intra-hepático aos pedículos glissonianos foi possível em todos os doentes com maior ou menor dificuldade. O grau de dificuldade aumentou à medida que diminuiu a quantidade de segmentos hepáticos a ser removida. Os segmentos mais distais em relação à placa hilar, segmentos VII e VIII, isoladamente são os que mais impuseram dificuldades.

O acesso ao pedículo direito, para realização de hepatectomia direita, foi o mais rápido e simples de ser realizado. O reparo para este acesso está padronizado e é menos dependente de variações anatômicas. Já o acesso aos pedículos dos setores anterior e posterior é um pouco mais dificultoso e o maior desafio é encontrar a interface entre os pedículos destes dois setores, pois muitas vezes existe um entrelaçamento deles. O pinçamento do pedículo e a área isquêmica resultante foram um artifício, necessário em alguns casos, para diferenciá-los. O acesso individual ao pedículo de cada segmento é possível, entretanto, o acesso aos pedículos dos segmentos VII e VIII é mais difícil e pode resultar em aumento do sangramento intra-operatório. Houve uma diminuição inicial no tempo de acesso com o aumento da experiência (Gráfico 3). Atualmente o tempo de acesso depende do tipo de ressecção a ser realizada.

O acesso aos pedículos glissonianos em fígado cirrótico, apesar de desejável para diminuir a quantidade de parênquima a ser ressecada, é um pouco mais difícil devido à intensa fibrose do parênquima hepático que dificulta a sua secção. Na técnica modificada, que envolve incisões menores e com localizações precisas não encontramos maiores dificuldades e com o acúmulo de experiência, este procedimento passou a ser realizado também em pacientes com cirrose hepática. Em outras técnicas, que utilizam

incisões mais amplas e manobras digitais, existe uma maior dificuldade de execução e maior sangramento em fígados cirróticos (LAUNOIS 1997, BLUMGART et al. 2000).

É importante ressaltar que a técnica estudada no presente trabalho está contra-indicada, por motivos oncológicos, em situações onde o tumor está próximo ao hilo hepático ou ocorre invasão do mesmo, pois pode haver dificuldade na obtenção de margem de segurança.

Nas situações onde o hilo hepático foi extensamente dissecado previamente, como em linfadenectomias, correção de lesões das vias biliares ou após transplante hepático, o uso da técnica modificada (MACHADO et al. 2003) é muito apropriado.

A secção prévia do pedículo glissoniano, no nosso entender, deve ser realizada sempre que possível uma vez que facilita a ressecção hepática, pois a área a ser removida fica separada do hilo hepático e mais fácil de ser manipulada e seccionada, com maior controle e menor risco de sangramento. A secção prévia pode ser realizada com segurança entre pinças vasculares e sutura contínua com fio inabsorvível ou através da utilização de grampeador mecânico vascular (Figura 20) como tem sido realizado por FONG e BLUMGART (1997) com sucesso. A utilização de grampeadores mecânicos para a secção dos pedículos glissonianos ou estruturas vasculares pode

facilitar e agilizar este procedimento, mas acarreta custo adicional ao procedimento. A utilização dos grampeadores mecânicos, na presente casuística, foi seletiva.

Da mesma maneira, pode-se realizar a secção prévia da veia hepática direita nos casos de hepatectomia direita ou em casos que envolvem os segmentos VII e VIII com acometimento da mesma. A drenagem venosa dos segmentos remanescentes pode ser feita através da veia hepática direita inferior, presente em 25% dos casos (MAKUUCHI et al. 1987a) ou de tributárias da veia hepática média. Alguns autores utilizam grampeador mecânico vascular endoscópico para a secção da veia hepática direita (FONG; BLUMGART 1997). Na presente série, este tipo de grampeador não foi utilizado.

A colangiografia intra-operatória foi realizada em todos os pacientes desta série como já era feito rotineiramente (MACHADO et al. 1997). Em um doente este procedimento detectou um estreitamento da via biliar esquerda por estiramento da cápsula de Glisson, após sutura do pedículo direito, prontamente solucionado pela secção da cápsula. FONG e BLUMGART (1997) relatam dois casos semelhantes causados por grampeamento mecânico do pedículo direito, mas que só foram diagnosticados no pós-operatório.

Quase todos os pacientes desta série foram drenados após a ressecção hepática com o intuito de diagnosticar precocemente

algumas complicações como fístula biliar e sangramento. Dois pacientes cirróticos submetidos à ressecção pela técnica proposta, pelo risco de ascite no período pós-operatório, não foram drenados. Além desses doentes um outro paciente submetido à hepatectomia direita para remoção de doença metastática de origem colorretal não foi drenado, pois não houve qualquer extravasamento de bile, a colangiografia intra-operatória foi normal e a zona de secção do parênquima não apresentava sangramento. FONG et al. (1996), em trabalho prospectivo e randomizado, demonstraram que a drenagem da cavidade abdominal não é necessária após ressecção hepática eletiva. Em trabalho subsequente do mesmo grupo BURT et al. (2002), analisando os resultados da política de não drenagem, observaram necessidade de drenagem percutânea em cerca de 10% dos pacientes não drenados durante a intervenção cirúrgica. Este grupo só indica drenagem cirúrgica nas situações com anastomose biliar, fístulas biliares intra-operatórias incontroláveis, toracotomia ou infecção do campo cirúrgico. Os três doentes da presente série que não foram drenados não apresentaram qualquer tipo de complicação.

A utilização do acesso intra-hepático aos pedículos glissonianos permite, como vimos no presente trabalho, não só a realização de hepatectomias direitas com grande segurança como também efetuar ressecção de qualquer segmento do lobo direito.

A grande vantagem da técnica modificada para executar o acesso intra-hepático aos pedículos glissonianos consiste no fato de que com incisões mínimas, padronizadas, com mínimo sangramento e sem manobra de Pringle, consegue-se o mesmo resultado de incisões mais amplas que apresentam maior dificuldade técnica.

Em resumo, a técnica modificada (MACHADO et al. 2003) possibilita uma melhor delimitação da área a ser ressecada permitindo um emprego maior de ressecções segmentares com máxima preservação do parênquima hepático e conseqüentemente menor alteração da função hepática. Favorece a realização de hepatectomias em pacientes com intervenção prévia sobre o hilo hepático e ressecção segmentar em cirróticos com preservação de parênquima e menor isquemia hepática pelo não pinçamento do hilo. Possibilita também uma intervenção oncológica em pacientes com tumores primários e secundários do fígado pelo controle prévio do pedículo glissoniano.

Esta técnica permite, ainda, efetuar ressecções hepáticas radicais em situações não passíveis de tratamento cirúrgico por meio das técnicas habitualmente realizadas.

5.CONCLUSÕES

A análise de 27 pacientes submetidos à ressecção hepática através da técnica modificada de acesso intra-hepático aos pedículos glissonianos (MACHADO et al. 2003) nas condições do presente trabalho, permitiu as seguintes conclusões:

- 5.1. A utilização da técnica proposta foi possível em todos os casos, inclusive em doentes com cirrose hepática Child-Pugh A. Todos os segmentos do fígado direito foram passíveis de serem removidos em separado ou em conjunto com outros segmentos.
- 5.2. A utilização da técnica proposta facilitou o procedimento cirúrgico em pacientes com intervenção prévia sobre o hilo hepático.
- 5.3. Existe uma curva de aprendizado com diminuição do tempo de acesso aos pedículos com posterior estabilização. O tempo de acesso é inversamente proporcional ao número de segmentos a serem ressecados.

- 5.4.** Não houve necessidade de pinçamento do pedículo hepático para a realização do acesso intra-hepático. O não pinçamento não resultou em sangramento adicional.
- 5.5.** Os pacientes submetidos à ressecção segmentar por princípio apresentaram menor disfunção hepática no pós-operatório imediato quando comparados com os pacientes submetidos à hepatectomia direita.
- 5.6.** Não houve complicações pós-operatórias relacionadas à técnica proposta. Não houve mortalidade operatória na presente série.

6.ANEXOS

ANEXO B – DADOS CLÍNICO-LABORATORIAIS DOS PACIENTES ESTUDADOS

N.	HOSPITAL	NOME	RG	IDADE	SEXO	DATA SO CIRROSE	
1	AC	EMC	99.00043-1	49,4	FEMININO	26/07/01	NÃO
2	AC	RMCR	01.03727-7	51,6	FEMININO	08/11/01	NÃO
3	AC	AIC	01.04490-7	42,7	FEMININO	13/11/01	NÃO
4	HSL	AG	100415	75,0	MASCULINO	13/11/01	NÃO
5	AC	BDR	01.04812-0	62,1	FEMININO	22/11/01	NÃO
6	AC	HRV	01.04799-0	58,6	MASCULINO	29/11/01	NÃO
7	INCOR	EBA	5532463J	52,5	FEMININO	17/01/02	NÃO
8	AC	LGOB	01.04738-8	51,8	MASCULINO	14/03/02	NÃO
9	HC	VE	3378702-H	58,0	MASCULINO	20/03/02	NÃO
10	H9J	PEAMC	019224249	66,0	MASCULINO	21/03/02	NÃO
11	AC	MDS	00.05232-9	57,5	MASCULINO	11/04/02	NÃO
12	AC	JBCJ	01.03425-1	54,0	MASCULINO	16/04/02	NÃO
13	AC	MAR	84.04006-8	68,9	FEMININO	04/06/02	NÃO
14	HC	KSSS	13579155-F	27,0	FEMININO	17/07/02	NÃO
15	HC	TTS	3357164-G	73,0	FEMININO	26/07/02	NÃO
16	HSL	FIJ	310206	67,1	FEMININO	26/07/02	NÃO
17	HSL	WABJ	314500	38,0	MASCULINO	30/07/02	NÃO
18	HC	PMUA	13519506-G	52,6	MASCULINO	31/07/02	NÃO
19	HAOC	AAG	818348	70,4	MASCULINO	31/07/02	NÃO
20	HAOC	BH	02/016344	67,0	FEMININO	29/08/02	NÃO
21	HC	IH	3373421-G	64,5	FEMININO	11/09/02	SIM
22	HC	LFN	13581411-K	58,2	MASCULINO	04/10/02	NÃO
23	HC	NTMM	3361358K	50,4	FEMININO	23/10/02	SIM
24	HC	MIC	13467236H	53,8	FEMININO	10/12/02	NÃO
25	HC	CF	3277694F	51,8	MASCULINO	18/12/02	SIM
26	AC	MNM	03.00083-4	55,2	MASCULINO	21/01/03	NÃO
27	AC	EC	03.00141-5	60,4	MASCULINO	30/01/03	NÃO

AC – HOSPITAL A.C. CAMARGO – HOSPITAL DO CÂNCER
H9J – HOSPITAL NOVE DE JULHO
HAOC – HOSPITAL ALEMÃO OSWALDO CRUZ
HC – HOSPITAL DAS CLÍNICAS DA FMUSP
HSL – HOSPITAL SÍRIO LIBANÊS
INCOR – INSTITUTO DO CORAÇÃO DA FMUSP
RG – NÚMERO DE REGISTRO HOSPITALAR DO PACIENTE
DATA SO – DATA DA INTERVENÇÃO CIRÚRGICA
CIRROSE – CIRROSE HEPÁTICA CHILD-PUGH A

OBS: IDADE EXPRESSA EM ANOS

ANEXO B – DADOS CLÍNICO-LABORATORIAIS DOS PACIENTES ESTUDADOS

N.	META	PRIMÁRIO	TIPO	ASA	CONDIÇÃO MÓRBIDA ASSOCIADA	TEMPO DE CIRURGIA
1	SIM	NÃO	CÓLON	1		540
2	SIM	NÃO	MAMA	1		540
3	NÃO	SIM	ADENOMA	1		270
4	SIM	NÃO	CARCINÓIDE DELGADO	1		270
5	SIM	NÃO	COLON	2	HAS	510
6	NÃO	SIM	VESÍCULA BILIAR	1		420
7	NÃO	SIM	ANGIOMIOLIPOMA	1		240
8	SIM	NÃO	LEIOMIOSSARCOMA	3	HAS, ICC, OBESIDADE	405
9	NÃO	SIM	COLANGIOCARCINOMA	1		300
10	NÃO	SIM	HEPATOCARCINOMA	2	ICO	220
11	SIM	NÃO	SARCOMA	1		420
12	SIM	NÃO	CÓLON	1		270
13	SIM	NÃO	MELANOMA HALUX	2	HAS, DM	390
14	NÃO	NÃO	LITÍASE INTRA-HEPÁTICA	1		230
15	SIM	NÃO	CÓLON	1		420
16	SIM	NÃO	CÓLON	2	HIPOTIREOIDISMO	360
17	SIM	NÃO	DELGADO	1		360
18	NÃO	SIM	HEPATOCARCINOMA	2	TRANSPLANTE HEPÁTICO	350
19	SIM	NÃO	ESTÔMAGO	1		360
20	NÃO	SIM	COLANGIOCARCINOMA	1		240
21	NÃO	SIM	HEPATOCARCINOMA	2	CIRROSE VHC	240
22	SIM	NÃO	CÓLON	1		360
23	NÃO	SIM	HEPATOCARCINOMA	2	CIRROSE VHB	240
24	NÃO	NÃO	ESTENOSE BILIAR	2	DM	330
25	NÃO	SIM	HEPATOCARCINOMA	2	CIRROSE VHC	300
26	NÃO	SIM	HEPATOCARCINOMA	1		180
27	SIM	NÃO	CÓLON	2		360

HAS	– HIPERTENSÃO ARTERIAL SISTÊMICA
DM	– DIABETES MELLITUS
ICC	– INSUFICIÊNCIA CARDÍACA CONGESTIVA
ICO	– INSUFICIÊNCIA CORONARIANA
VHB	– VÍRUS DA HEPATITE B
VHC	– VÍRUS DA HEPATITE C
META	– TUMOR HEPÁTICO DE ORIGEM METASTÁTICA
TIPO	– TIPO HISTOLÓGICO DE TUMOR PRIMÁRIO, ORIGEM DO TUMOR METASTÁTICO OU INDICAÇÃO DA RESSECÇÃO HEPÁTICA
ASA	– CLASSIFICAÇÃO DE RISCO OPERATÓRIO SEGUNDO A SOCIEDADE DE ANESTESIA AMERICANA

OBS: TEMPO EXPRESSO EM MINUTOS

ANEXO B – DADOS CLÍNICO-LABORATORIAIS DOS PACIENTES ESTUDADOS

N.	PINÇAMENTO HILO HEPÁTICO	TEMPO	TEMPO DE ACESSO PG	TS	UNIDADES
1	SIM	40	30	SIM	1
2	SIM	20	20	NÃO	
3	NÃO		15	NÃO	
4	NÃO		16	NÃO	
5	NÃO		20	SIM	1
6	NÃO		15	NÃO	
7	NÃO		13	NÃO	
8	NÃO		10	SIM	3
9	NÃO		12	NÃO	
10	NÃO		7	NÃO	
11	NÃO		3	NÃO	
12	NÃO		5	NÃO	
13	NÃO		3	NÃO	
14	NÃO		6	NÃO	
15	NÃO		8	NÃO	
16	NÃO		8	NÃO	
17	NÃO		10	NÃO	
18	NÃO		15	NÃO	
19	NÃO		15	SIM	3
20	NÃO		4	NÃO	
21	NÃO		15	NÃO	
22	NÃO		6	NÃO	
23	NÃO		14	NÃO	
24	NÃO		8	NÃO	
25	NÃO		15	NÃO	
26	NÃO		7	NÃO	
27	NÃO		3	NÃO	

PG – AO PEDÍCULO GLISSONIANO

TS – TRANSFUSÃO SANGÜÍNEA

UNIDADES – NÚMERO DE CONCENTRADOS DE HEMÁCIAS

OBS: TEMPO EXPRESSO EM MINUTOS

ANEXO B – DADOS CLÍNICO-LABORATORIAIS DOS PACIENTES ESTUDADOS

N.	TIPO DE INTERVENÇÃO REALIZADA				OUTROS SOBRE FÍGADO	
	HEPATECTOMIA DIREITA	V	VI	VII		VIII
1		SIM			SIM	II-III
2		SIM			SIM	
3		SIM			SIM	
4		SIM			SIM	
5					SIM	ENUCLEAÇÃO VI
6		SIM				IVB
7		SIM				
8		SIM			SIM	ENUCLEAÇÃO III
9			SIM	SIM		
10		SIM				
11	SIM					ENUCLEAÇÃO II
12			SIM	SIM		II-III
13	SIM					ENUCLEAÇÃO II
14		SIM				
15	SIM					
16	SIM					
17	SIM					RADIOABLAÇÃO II E IV
18		SIM				IVB
19					SIM	
20	SIM					
21		SIM				
22		SIM				HEPATECTOMIA ESQUERDA
23				SIM		
24	SIM					
25			SIM			
26			SIM	SIM		
27	SIM					

- V – RESSECÇÃO DO SEGMENTO V DO FÍGADO
VI – RESSECÇÃO DO SEGMENTO VI DO FÍGADO
VII – RESSECÇÃO DO SEGMENTO VII DO FÍGADO
VIII – RESSECÇÃO DO SEGMENTO VIII DO FÍGADO
IVB – RESSECÇÃO DO SUBSEGMENTO IVB DO FÍGADO
II-III – BI-SEGMENTECTOMIA II-III

ANEXO B – DADOS CLÍNICO-LABORATORIAIS DOS PACIENTES ESTUDADOS

N. COMPLICAÇÕES	QUAIS	ALTA	TEMPO	ÓBITO	
1	NÃO	02/08/01	7	NÃO	
2	NÃO	14/11/01	6	NÃO	
3	NÃO	18/11/01	5	NÃO	
4	NÃO	23/11/01	10	NÃO	
5	SIM	SEPSE ABDOMINAL	21/01/02	60	NÃO
6	SIM	FÍSTULA BILIAR	09/12/01	10	NÃO
7	NÃO		23/01/02	6	NÃO
8	SIM	INFECÇÃO FERIDA	20/03/02	6	NÃO
9	NÃO		26/03/02	6	NÃO
10	NÃO		27/03/02	6	NÃO
11	SIM	INFECÇÃO FERIDA	19/04/02	8	NÃO
12	NÃO		22/04/02	6	NÃO
13	SIM	ASCITE, BCP	24/06/02	20	NÃO
14	NÃO		24/07/02	7	NÃO
15	SIM	HIPERAMILASEMIA	01/08/02	6	NÃO
16	NÃO		02/08/02	7	NÃO
17	NÃO		06/08/02	7	NÃO
18	NÃO		05/08/02	5	NÃO
19	NÃO		06/08/02	6	NÃO
20	NÃO		07/09/02	9	NÃO
21	NÃO		16/09/02	5	NÃO
22	NÃO		09/10/02	5	NÃO
23	NÃO		28/10/02	5	NÃO
24	SIM	FÍSTULA BILIAR	18/12/02	8	NÃO
25	NÃO		23/12/02	5	NÃO
26	NÃO		26/01/03	5	NÃO
27	NÃO		04/02/03	5	NÃO

BCP – BRONCOPNEUMONIA

TEMPO – TEMPO DE INTERNAÇÃO EXPRESSO EM DIAS

ANEXO B – DADOS CLÍNICO-LABORATORIAIS DOS PACIENTES ESTUDADOS

N.	EXAMES PÓS-OPERATÓRIOS							
	HB	HT	AST	ALT	BT	BD	TP	INR
1	10,7	32,3	1297	1337	2,8	1,7	56	1,43
2	9,7	28,6	354	747	0,7	0,4	82	1,14
3	10,2	29,7	480	268	0,6	0,2	88	1,09
4	13,4	38,6	237	247	0,9	0,2	70	1,24
5	9,3	27,8	1123	716	1,7	1,2	46	1,84
6	11,2	33	30	72	1,1	1	66	1,35
7	10,3	32	48	108	0,4	0,1	90	1,1
8	11,2	33	400	380	0,7	0,3	72	1,25
9	11,6	34,8	307	361	0,9	0,3	43	1,96
10	11,6	34,9	199	189	0,8	0,5	55	1,5
11	10,8	32,5	215	229	3,1	2,2	44	1,89
12	9,9	29,4	216	314	0,6	0,2	44	2,16
13	11	33,4	304	349	2,6	1,4	66	1,44
14	11,4	32,1	155	161	0,9	0,7	56	1,56
15	11,8	35	332	339	3,5	1,6	45	1,88
16	10,7	31,6	483	547	2,9	2,6	36	2,15
17	13,6	42,5	319	342	3,3	1,4	30	2,52
18	10,6	33,6	576	695	0,5	0,2	54	1,61
19	13,1	38	320	300	1	0,4	53	1,5
20	11,4	34,5	215	127	0,9	0,3	60	1,4
21	9,9	30,6	200	131	1,2	0,6	40,9	2,05
22	10,1	31,2	585	807	0,9	0,4	66,5	1,36
23	9,3	30,5	176	163	0,5	0,2	56	1,56
24	9	26,5	215	138	1,1	0,9	52	1,66
25	13,2	41,3	456	723	1,8	1,1	60,6	1,47
26	11,4	34	163	201	0,4	0,2	68	1,37
27	10,3	30,6	136	194	0,8	0,4	40	2,2

HB – HEMOGLOBINA (mg/dl)

HT – HEMATÓCRITO (%)

AST – ASPARTATO AMINOTRANSFERASE (UI/L)

ALT – ALANINA AMINOTRANSFERASE (UI/L)

BT – BILIRRUBINAS TOTAIS (mg/dl)

BD – BILIRRUBINA DIRETA (mg/dl)

TP – ATIVIDADE DE PROTROMBINA (%)

INR – ÍNDICE DE NORMA INTERNACIONAL DO TEMPO DE PROTROMBINA

7.REFERÊNCIAS BIBLIOGRÁFICAS

ANDRUS, C.H.; KAMINSKI, D.L. Segmental hepatic resection utilizing the ultrasonic dissector. **Arch. Surg.**, v.121, p.515-21, 1986.

BATIGNANI, G. Hilar plate detachment and extraglissonian extrahepatic anterior approach to the right portal pedicle for right liver resections. **J. Am. Coll. Surg.**, v.190, p.631-4, 2000.

BELGHITI, J.; HIRAMATSU, K.; BENOIST, S.; MASSAULT, P.; SAUVANET, A.; FARGES, O. Seven hundred forty-seven hepatectomies in the 1990s: an update to evaluate the actual risk of liver resection. **J. Am. Coll. Surg.** v.191, p.38-46, 2000.

BILLINGSLEY, K.G.; JARNAGIN, W.R.; FONG, Y.; BLUMGART, L.H. Segment-oriented hepatic resection in the management of malignant neoplasms of the liver. **J. Am. Coll. Surg.**, v.187, p.471-81, 1998.

BISMUTH, H.; HOUSSIN, D.; CASTAING, D. Major and minor segmentectomies "régées" in liver surgery. **World J. Surg.**, v.6, p.10-24, 1982.

BLUMGART, L.H., JARNAGIN, W., FONG, Y.: **Liver resection for benign disease and for liver and biliary tumors.** Surgery of the Liver and Biliary Tract, 3rd ed. BLUMGART LH, FONG Y, eds. WB Saunders, London, 2000, p.1639.

BROWN, D.A.; POMMIER, R.F.; WOLTERING, E.A.; FLETCHER, W.S. Nonanatomic hepatic resection for secondary hepatic tumors with special reference to hemostatic technique. **Arch. Surg.**, v.123, p.1063-6, 1988.

BURT, B.M.; BROWN, K.; JARNAGIN, W.; DE MATTEO, R.; BLUMGART, L.H.; FONG, Y. An audit of results of a no-drainage practice policy after hepatectomy. **Am. J. Surg.**, v.184, p.441-5, 2002.

CANTLIE, J. On a new arrangement of the right and left lobes of the liver. **Proc. Anat. Soc. Gr. Britain Ireland**, v.32, p.4-9, 1898 apud IWATSUKI, S. et al., 1989, p.290.

CASTAING, D.; GARDEN, O.J.; BISMUTH, H. Segmental liver resection using ultrasound-guided selective portal venous occlusion. **Ann. Surg.**, v.210, p.20-3, 1989.

CHILD, C.G.; TURCOTTE, J.F. **The liver and portal hypertension**. Philadelphia: WB Saunders, 1964.

CLAVIEN, P.A.; YADAV, S.; SINDRAM, D.; BENTLEY, R.C. Protective effects of ischemic preconditioning for liver resection performed under inflow occlusion in humans. **Ann. Surg.** v.232, p.155-62, 2000.

COUINAUD, C. Le Foie: **Études Anatomiques et Chirurgicales**. New York: Masson Publishers, 1957 apud LAUNOIS, B.; JAMIESON, G.G., 1992a, p.7.

COUINAUD, C. A simplified method for controlled left hepatectomy. **Surgery**, v.97, p.358-61, 1985.

CUNNINGHAM, J.D.; FONG, Y.; SHRIVER, C.; MELENDEZ, J.; MARX, W.L.; BLUMGART, L.H. One hundred consecutive hepatic resections. Blood loss, transfusion, and operative technique. **Arch. Surg.**, v.129, p.1050-6, 1994.

DE MATTEO, R.P.; PALESE, C.; JARNAGIN, W.R.; SUN, R.L.; BLUMGART, L.H.; FONG, Y. Anatomic segmental hepatic resection is superior to wedge resection as an oncologic operation for colorectal liver metastases. **J. Gastrointest. Surg.**, v.4, p.178-84, 2000.

DELVA, E.; CAMUS, Y.; NORDLINGER, B.; HANNOUN, L.; PARC, R.; DERIAZ, H.; LIENHART, A.; HUGUET, C. Vascular occlusions for liver resections. Operative management and tolerance to hepatic ischemia: 142 cases. **Ann. Surg.**, v.209, p.211-8. 1989.

ELIAS, H.; PETTY, D. Gross anatomy of the blood vessels and ducts within the human liver. **Am. J. Anat.**, v.90, p.59-111, 1952 apud IWATSUKI, S. et al., 1989, p.290.

ELIAS, D., DESRUENNES, E., LASSER, P. Prolonged intermittent clamping of the portal triad during hepatectomy. **Br. J. Surg.**, v.78, p.42-4, 1991.

EZAKI, T.; SEO, Y.; TOMODA, H.; FURUSAWA, M.; KANEMATSU, T.; SUGIMACHI, K. Partial hepatic resection under intermittent hepatic inflow occlusion in patients with chronic liver disease. **Br. J. Surg.**, v.79, p.224-6, 1992.

FONG, Y.; BRENNAN, M.F.; BROWN, K.; HEFFERNAN, N.; BLUMGART, L.H. Drainage is unnecessary after elective liver resection. **Am. J. Surg.**, v.171, p.158-62, 1996.

FONG, Y.; BLUMGART, L.H. Useful stapling techniques in liver surgery. **J. Am. Coll. Surg.**, v.185, p.93-100, 1997.

GALPERIN, E.I.; KARAGIULIAN, S.R. A new simplified method of selective exposure of hepatic pedicles for controlled hepatectomies. **HPB Surg.**, v.1, p.19-30, 1989.

GLISSON, F. **Anatomia hepatis**. London: O. Pullein, 1654 apud LAUNOIS, B.; JAMIESON, G.G., 1992a, p.7.

HEALEY, J.E. Jr; SCHROY, P.C. The intrahepatic distribution of the hepatic artery in man. **J. Int. Coll. Surg.**, v.20, p.133-48, 1953 apud IWATSUKI, S. et al., 1989, p.290.

HEMMING, A.W.; SCUDAMORE, C.H.; DAVIDSON, A.; ERB, S.R. Evaluation of 50 consecutive segmental hepatic resections. **Am. J. Surg.**, v.165, p.621-4, 1993.

HJORTSJO, C.H. The topography of the intrahepatic duct systems. **Acta Anatomica**, v.11, p.599-615, 1950/1951 apud IWATSUKI, S. et al., 1989, p.290.

HUGUET, C.; NORDLINGER, B.; BLOCH, P.; CONARD, J. Tolerance of the human liver to prolonged normothermic ischemia. A biological study of 20 patients submitted to extensive hepatectomy. **Arch. Surg.**, v.113, p.1448-51, 1978.

HUGUET, C.; GAVELLI, A.; CHIECO, P.A.; BONA, S.; HARB, J.; JOSEPH, J.M.; JOBARD, J.; GRAMAGLIA, M.; LASSERRE, M. Liver ischemia for hepatic resection: where is the limit? **Surgery**, v.111, p.251-9, 1992.

IWATSUKI, S.; SHEAHAN, D.G.; STARZL, T.E. The changing face of hepatic resection. **Curr. Probl. Surg.**, v.26, p.281-379, 1989.

KIM, Y.I.; KOBAYASHI, M.; ARAMAKI, M.; NAKASHIMA, K.; MITARAI, Y.; YOSHIDA, T. "Early-stage" cirrhotic liver can withstand 75 minutes of inflow occlusion during resection. **Hepatogastroenterology**, v.41, p.355-8, 1994.

KOGURE, K.; KUWANO, H.; FUJIMAKI, N.; MAKUUCHI, M. Relation among portal segmentation, proper hepatic vein, and external notch of the caudate lobe in the human liver. **Ann. Surg.**, v.231, p.223-8, 2000.

LAUNOIS, B.; JAMIESON, G.G. The importance of Glisson's capsule and its sheaths in the intrahepatic approach to resection of the liver. **Surg. Gynecol. Obstet.**, v.174, p.7-10, 1992a.

LAUNOIS, B.; JAMIESON, G.G. The posterior intrahepatic approach for hepatectomy or removal of segments of the liver. **Surg. Gynecol. Obstet.**, v.174, p.55-8, 1992b.

LAUNOIS, B.; JAMIESON, G.G. **General principles of liver surgery.** In: LAUNOIS, B.; JAMIESON, G.G. eds. Modern operative techniques in liver surgery. 1st ed. London: Churchill Livingstone, p.23-41, 1993.

LAUNOIS, B. Hepatectomy: the posterior intrahepatic approach. **Br. J. Surg.**, v.84, p.291-2, 1997.

LORTAT-JACOB, J.L.; ROBERT, H.G. Hépatectomie droite réglée. **Presse Med.**, v.60, p.549-51, 1952 apud LAUNOIS, B., 1997, p.291.

MACHADO, M.C.; HERMAN, P.; MACHADO, M.A.; BACCHELLA, T.; CUNHA, J.E.M.; PINOTTI, H.W. Hepatectomia. Indicações e resultados imediatos: estudo de 114 pacientes. **Rev. Col. Bras. Cir.**, v.24, p.317-22, 1997.

MACHADO, M.A. - **Carcinoma hepatocelular. Resultados da hepatectomia parcial e análise dos fatores prognósticos.** São Paulo, 1999. Tese (Doutorado) - Faculdade de Medicina, Universidade de São Paulo.

MACHADO, M.A.; HERMAN, P.; MACHADO, M.C. Standardized technique for segmental right liver resections. **Arch. Surg.**, *in press*, 2003.

MADDERN, G.J.; MANGANAS, D.; LAUNOIS, B. Clinical experience with the intrahepatic posterior approach to the portal triad for right hepatectomy and right segmental resection. **World J. Surg.**, v.19, p.764-7, 1995.

MAKUUCHI, M.; HASEGAWA, H.; YAMAZAKI, S. Ultrasonically guided subsegmentectomy. **Surg. Gynecol. Obstet.**, v.161, p.346-50, 1985.

MAKUUCHI, M.; HASEGAWA, H.; YAMAZAKI, S.; TAKAYASU, K. Four new hepatectomy procedures for resection of the right hepatic vein and preservation of the inferior right hepatic vein. **Surg. Gynecol. Obstet.**, v.164, p.68-72, 1987a.

MAKUUCHI, M.; MORI, T.; GUNVEN, P.; YAMAZAKI, S.; HASEGAWA, H. Safety of hemihepatic vascular occlusion during resection of the liver. **Surg. Gynecol. Obstet.**, v.164, p.155-8, 1987b.

MAKUUCHI, M.; HASHIKURA, Y.; KAWASAKI, S.; TAN, D.; KOSUGE, T.; TAKAYAMA, T. Personal experience of right anterior segmentectomy (segments V and VIII) for hepatic malignancies. **Surgery**, v.114, p.52-8, 1993.

MAZZIOTTI, A.; MAEDA, A.; ERCOLANI, G.; CESCONE, M.; GRAZI, G.L.; PIERANGELI, F. Isolated resection of segment 8 for liver tumors: a new approach for anatomical segmentectomy. **Arch. Surg.**, v.135, p.1224-9, 2000.

MIYAGAWA, S.; KAWASAKI, S. Subsegmentectomy or segmentectomy in hepatocellular carcinoma. **Hepatogastroenterology**, v.45, p.2-6, 1998.

NAGASUE, N.; YUKAYA, H.; OGAWA, Y.; HIROSE, S.; OKITA, M. Segmental and subsegmental resections of the cirrhotic liver under hepatic inflow and outflow occlusion. **Br. J. Surg.**, v.72, p.565-8, 1985.

PRINGLE, J.H. Notes on the arrest of hepatic hemorrhage due to trauma. **Ann. Surg.**, v.48, p.541-49, 1908.

PUGH, R.N.; MURRAY-LYON, I.M.; DAWSON, J.L.; PIETRONI, M.C.; WILLIAMS, R. Transection of the oesophagus for bleeding oesophageal varices. **Br. J. Surg.**, v.60, p.646-9, 1973.

SCHEELE, J.; STANGL, R.; ALTENDORF-HOFMANN, A.; PAUL, M. Resection of colorectal liver metastases. **World J. Surg.**, v.19, p.59-71, 1995.

SHIMAMURA, Y.; GUNVEN, P.; TAKENAKA, Y.; SHIMIZU, H.; AKIMOTO, H.; SHIMA, Y.; ARIMA, K.; TAKAHASHI, A.; KITAYA, T.; MATSUYAMA, T. Selective portal branch occlusion by balloon catheter during liver resection. **Surgery**, v.100, p.938-41, 1986.

STARZL, T.E.; IWATSUKI, S.; SHAW, B.W. Jr; WATERMAN, P.M.; VAN THIEL, D.; DILIZ, H.S.; DEKKER, A.; BRON, K.M. Left hepatic trisegmentectomy. **Surg. Gynecol. Obstet.**, v.155, p.21-7, 1982.

TAKASAKI, K.; KOBAYASHI, S.; TANAKA, S.; SAITO, A.; YAMAMOTO, M.; HANYU, F. Highly anatomically systematized hepatic resection with Glissonean sheath code transection at the hepatic hilus. **Int. Surg.**, v.75, p.73-7, 1990.

TUNG, T.T. **Les résections majeures et mineures du foie**. Paris: Masson, 1979 apud LAUNOIS, B., 1997, p.291.

WU, C.C.; HWANG, C.R.; LIU, T.J.; PENG, F.K. Effects and limitations of prolonged intermittent ischaemia for hepatic resection of the cirrhotic liver. **Br. J. Surg.**, v.83, p.121-4, 1996.

YAMAMOTO, M.; TAKASAKI, K.; OHTSUBO, T.; KATSURAGAWA, H.; FUKUDA, C.; KATAGIRI, S. Effectiveness of systematized hepatectomy with Glisson's pedicle transection at the hepatic hilus for small nodular hepatocellular carcinoma: retrospective analysis. **Surgery**, v.130, p.443-8, 2001.

YAMAOKA, Y.; OZAWA, K.; KUMADA, K.; SHIMAHARA, Y.; TANAKA, K.; MORI, K.; TAKAYASU, T.; OKAMOTO, R.; KOBAYASHI, N.; KONISHI, Y. Total vascular exclusion for hepatic resection in cirrhotic patients. Application of venovenous bypass. **Arch. Surg.**, v.127, p.276-80, 1992.

De acordo com:

UNIVERSIDADE DE SÃO PAULO. Faculdade de Medicina. Serviço de Biblioteca e Documentação. Estrutura e apresentação de dissertações e teses. Elaborado por Anneliese Carneiro da Cunha. São Paulo, Serviço de Biblioteca e Documentação, 1996.

Abreviaturas dos títulos dos periódicos de acordo com **LIST OF JOURNALS INDEXED IN INDEX MEDICUS**

